

Wytyczne postępowania diagnostyczno-terapeutycznego u chorych na czerniaki

10.2024 r., Wersja 2

Zespół autorski:

Piotr Rutkowski¹, Piotr J. Wysocki^{2, 3}, Katarzyna Kozak¹, Anna NasierowskaGuttmejer^{4, 5}, Arkadiusz Jeziorski⁶, Wojciech M. Wysocki⁷, Ewa Kalinka⁸, Tomasz Świtaj¹, Grażyna Kamińska-Winciorek⁹, Anna M. Czarnecka¹, Hanna Koseła-Paterczyk, Bożena Cybulska-Stopa¹⁰, Anna Szumera-Ciećkiewicz^{11,12}, Marcin Zdzienicki¹, Jacek Fijuth¹³, Magdalena Ciążyńska^{14,15}, Paweł Rogala¹, Marcin Ziętek^{16,17}, Jacek Mackiewicz¹⁸, Monika Słowińska¹⁹, Andrzej Kawecki²⁰, Andrzej Tysarowski²¹, Bożena Romanowska-Dixon²², Anna Markiewicz²², Marek Dedecjus²³, Tomasz Kubiawski²⁴, Kamil Dolecki²⁵, Hanna Tchórzewska-Korba²⁶, Lidia Rudnicka²⁷, Witold Owczarek²⁸, Maciej Krzakowski²⁹

¹ Klinika Nowotworów Tkanek Miękkich, Kości i Czerniaków, Narodowy Instytut Onkologii im. Marii Skłodowskiej-Curie – Państwowy Instytut Badawczy w Warszawie (specjalista chirurgii ogólnej i onkologicznej – PR, MZ; specjalista onkologii klinicznej – KK, HKP, AMC, TŚ, AK).

² Oddział Kliniczny Onkologii, Szpital Uniwersytecki w Krakowie (specjalista onkologii klinicznej).

³ Klinika i Katedra Onkologii, Uniwersytet Jagielloński — Collegium Medicum w Krakowie (specjalista onkologii klinicznej).

⁴ Centrum Patomorfologii PIM MSWiA w Warszawie (specjalista patomorfologii).

⁵ Uczelnia Łazarskiego w Warszawie.

⁶ Oddział Chirurgii Ogólnej z Pododdziałem Chirurgii Onkologicznej, Szpital Wojewódzki w Sieradzu. Specjalista Chirurgii Onkologicznej. (specjalista chirurgii onkologicznej).

⁷ Katedra Chirurgii Wydziału Lekarskiego i Nauk o Zdrowiu Krakowskiej Akademii im. A. Frycza-Modrzewskiego w Krakowie.

⁸ Klinika Onkologii, Instytut-Centrum Zdrowia Matki Polki w Łodzi (specjalista onkologii klinicznej).

⁹ Klinika Transplantacji Szpiku i Onkohematologii, Narodowy Instytut Onkologii im. Marii Skłodowskiej-Curie — Państwowy Instytut Badawczy, Oddział w Gliwicach (specjalista dermatologii i wenerologii).

¹⁰ Dolnośląskie Centrum Onkologii Pulmonologii i Hematologii we Wrocławiu; Katedra Onkologii i Hematologii, Wydział Medyczny Politechniki Wrocławskiej.

¹¹ Zakład Patomorfologii Nowotworów, Narodowy Instytut Onkologii im. M. Skłodowskiej-Curie - Państwowy Instytut Badawczy w Warszawie (specjalista patomorfologii).

¹² Biobank, Narodowy Instytut Onkologii im. M. Skłodowskiej-Curie - Państwowy Instytut Badawczy w Warszawie.

¹³ Zakład Radioterapii, Uniwersytet Medyczny w Łodzi (specjalista radioterapii onkologicznej).

¹⁴ Klinika Dermatologii, Dermatologii Dziecięcej i Onkologicznej Uniwersytet Medyczny w Łodzi.

¹⁵ Pododdział Chemioterapii i Oddział Chemioterapii Jednodniowej, Specjalistyczny Szpital Onkologiczny NU-MED w Tomaszowie Mazowieckim (specjalista onkologii klinicznej).

¹⁶ Dolnośląskie Centrum Onkologii, Pulmonologii i Hematologii we Wrocławiu.

¹⁷ Katedra Onkologii, Uniwersytet Medyczny we Wrocławiu.

¹⁸ Klinika Onkologii Klinicznej i Doświadczalnej, Instytut Onkologii, Uniwersytet Medyczny w Poznaniu; Zakład Diagnostyki i Immunologii Nowotworów, Wielkopolskie Centrum Onkologii, Poznań (specjalista onkologii klinicznej).

¹⁹ Klinika Dermatologiczna, Wojskowy Instytut Medyczny Państwowy Instytut Badawczy, Warszawa.

²⁰ Klinika Nowotworów Głowy i Szyi, Narodowy Instytut Onkologii im. Marii Skłodowskiej-Curie — Państwowy Instytut Badawczy w Warszawie (specjalista radioterapii onkologicznej i onkologii klinicznej).

²¹ Zakład Diagnostyki Genetycznej i Molekularnej Nowotworów, Narodowy Instytut Onkologii im. Marii Skłodowskiej-Curie — Państwowy Instytut Badawczy w Warszawie (specjalista patomorfologii).

²² Uniwersytet Jagielloński Collegium Medicum, Wydział Lekarski, Klinika Okulistyki i Onkologii Okulistycznej w Krakowie.

²³ Klinika Endokrynologii Onkologicznej i Medycyny Nuklearnej, Narodowy Instytut Onkologii im. Marii Skłodowskiej-Curie – Państwowy Instytut Badawczy w Warszawie (specjalista medycyny nuklearnej, chirurgii onkologicznej i endokrynologii).

²⁴ Warmińsko-Mazurskie Centrum Onkologii (specjalista onkologii klinicznej).

²⁵ Stowarzyszenie Pomocy Chorym na Mięsaki i Czerniaki Sarcoma (przedstawiciel organizacji pacjenckiej).

²⁶ Zakład Rehabilitacji, Narodowy Instytut Onkologii im. Marii Skłodowskiej-Curie — Państwowy Instytut Badawczy w Warszawie (rehabilitacja medyczna).

²⁷ Warszawski Uniwersytet Medyczny, Szpital Kliniczny im. Dzieciątka Jezus (specjalista dermatologii i wenerologii).

²⁸ Wojskowy Instytut Medyczny, Centralny Szpital Kliniczny MON w Warszawie (specjalista dermatologii i wenerologii).

²⁹ Klinika Nowotworów Płuca i Klatki Piersiowej, Narodowy Instytut Onkologii im. Marii Skłodowskiej-Curie — Państwowy Instytut Badawczy w Warszawie (specjalista onkologii klinicznej).

Recenzent: Prof. Adam Maciejczyk (specjalista w dziedzinie radioterapii onkologicznej)

JAKOŚĆ DOWODÓW NAUKOWYCH	
I	Dowody z co najmniej jednego dużego randomizowanego kontrolowanego badania klinicznego (RCT, <i>randomized controlled trial</i>) o wysokiej jakości metodologicznej (niskie ryzyko błędu systematycznego) lub metaanalizy poprawnie zaprojektowanych badań RCT bez istotnej heterogeniczności
II	Małe badania RCT lub duże badania RCT z ryzykiem błędu systematycznego (niższa jakość metodologiczna) lub metaanalizy takich badań lub badań RCT z istotną heterogenicznością
III	Prospektywne badania kohortowe
IV	Retrospektywne badania kohortowe lub badania kliniczno-kontrolne
V	Badania bez grupy kontrolnej, opisy przypadków, opinie ekspertów

SIŁA ZALECEŃ	
1	Zalecenie oparte na materiale dowodowym wysokiej jakości, w stosunku do którego osiągnięto jednomyślność lub wysoki poziom konsensusu zespołu eksperckiego
2A	Zalecenie oparte na materiale dowodowym niższej jakości, w stosunku do którego osiągnięto jednomyślność lub wysoki poziom konsensusu zespołu eksperckiego
2B	Zalecenie oparte na materiale dowodowym niższej jakości, w stosunku do którego osiągnięto umiarkowany poziom konsensusu zespołu eksperckiego
3	Zalecenie oparte na materiale dowodowym na jakimkolwiek poziomie jakości, w przypadku którego nie osiągnięto konsensusu zespołu eksperckiego

Spis treści

WPROWADZENIE.....	5
Rozdział 1 Czerniaki skóry i błon śluzowych	7
PODSUMOWANIE REKOMENDACJI	8
1.1. Epidemiologia i etiologia	11
1.2. Diagnostyka	13
1.2.1. Różnicowanie.....	14
1.2.2. Dermoskopia (dermatoskopia).....	14
1.2.3. Rozpoznanie histopatologiczne — biopsja wycinająca pierwotnej zmiany skórnej (mikrostopniowanie I)	15
1.2.4. Diagnostyka histopatologiczna.....	16
1.2.5. Diagnostyka molekularna	19
1.3. Ocena stopnia zaawansowania i czynniki rokownicze	28
1.3.1. Klasyfikacja stopni zaawansowania klinicznego	28
1.3.2. Czynniki rokownicze	29
1.4. Leczenie	34
1.4.1. Zasady leczenia ogniska pierwotnego i ocena chirurgiczna regionalnych węzłów chłonnych	34
1.4.2. Leczenie przerzutów do regionalnych węzłów chłonnych	36
1.4.3. Limfadenektomia terapeutyczna.....	37
1.5. Ogniska satelitarne, przerzuty in-transit i wznowa miejscowa	38
1.6. Czerniaki zlokalizowane w obrębie błon śluzowych.....	39
1.7. Leczenie uzupełniające	41
1.7.1. Immunoterapia.....	41
1.7.2. Terapia ukierunkowana molekularnie.....	43
1.7.3. Radioterapia uzupełniająca	43
1.7.4. Leczenie systemowe neoadjuwantowe.....	44
1.8. Leczenie chorych w stadium uogólnienia.....	46
1.8.1. Chemioterapia	47
1.8.2. Immunoterapia.....	47
1.8.3. Leczenie ukierunkowane molekularnie.....	50
1.8.4. Sekwencja terapii systemowej	52
1.8.5. Leczenie skojarzone.....	52
1.9. Rehabilitacja	56

1.9.1.	Fizjoterapia pacjentów z obrzękami chłonnymi po leczenie nowotworów [95]	57
1.10.	Obserwacja po leczeniu	58
1.11.	Podsumowanie	59
Rozdział 2 Czerniak oka		60
PODSUMOWANIE REKOMENDACJI		61
2.1.	CZERNIAK BŁONY NACZYNIOWEJ OKA	63
2.1.1.	Epidemiologia i etiologia	63
2.1.2.	Ocena stopnia zaawansowania i czynniki rokownicze	63
2.1.3.	Objawy	64
2.1.4.	Badania diagnostyczne	64
2.1.5.	Diagnostyka różnicowa	65
2.1.6.	Leczenie	69
2.1.7.	Leczenie w stadium uogólnienia	70
2.1.8.	Obserwacja i leczenie powikłań miejscowych	72
2.2.	Czerniak spojówki	73
Potencjalne konflikty interesów		74
Piśmiennictwo		76
Appendix		89
Metodologia		90

WPROWADZENIE

Zdaniem autorów i redaktorów opracowanie zawiera najbardziej uzasadnione zasady postępowania diagnostyczno-terapeutycznego przygotowane z uwzględnieniem wartości naukowych dowodów i kategorii rekomendacji. Zasady postępowania powinny być zawsze interpretowane w kontekście indywidualnej sytuacji klinicznej.

W dokumencie przedstawiono szereg opcji diagnostyczno-terapeutycznych, które pozwalają klinicytom na wybór najodpowiedniejszej dla każdego pacjenta metody postępowania. Wytyczne przedstawiają interwencje, które mogą być preferowane w oparciu o profil skuteczności i bezpieczeństwa w porównaniu z innymi technologiami medycznymi, ze wskazaniem technologii finansowanych ze środków publicznych w polskim systemie opieki zdrowotnej. Ponadto, zawierają analizę skuteczności alternatywnych opcji leczenia (w tym nie refundowanych).

Zakres	Niniejsze wytyczne zawierają zalecenia dotyczące zapobiegania, rozpoznawania, leczenia i obserwacji po leczeniu czerniaków skóry, błon śluzowych, błony naczyniowej oka i spojówki.
Cel	Celem wytycznych jest usystematyzowanie oraz ujednoczenie praktyki klinicznej w oparciu o dostępne dowody naukowe, a tym samym zapewnienie jak najlepszej opieki chorym.
Odbiorcy	Wytyczne adresowane są do osób odpowiedzialnych za organizację i sprawujących opiekę nad chorymi z czerniakami na wszystkich poziomach opieki zdrowotnej, w tym lekarzy, pielęgniarek i farmaceutów.
Refundacja	Zalecenia nie zawsze odpowiadają bieżącym zasadom refundacji, które obowiązują w Polsce i jest to opisane w tekście. W przypadku wątpliwości należy ustalić obecne możliwości refundowania poszczególnych procedur.
Metodologia	<p>W celu odnalezienia istotnych dowodów naukowych przeprowadzono niesystematyczne wyszukiwanie wytycznych praktyki klinicznej i baz informacji medycznej.</p> <p>Wyszukiwanie wytycznych praktyki klinicznej obejmowało zalecenia postępowania diagnostyczno-terapeutycznego w czerniaku skóry, błon śluzowych, błony naczyniowej oka i spojówki opublikowane w językach polskim, angielskim i niemieckim w latach 2016–2024.</p> <p>W przeglądzie publikacji naukowych uwzględniono wszystkie badania kliniczne II i III fazy opublikowane w latach 1990–2024 zawierające hasło czerniak (<i>melanoma, cutaneous, mucosal, uveal</i> – data zamknięcia dokumentu to 12.07.2024) oraz pojedyncze badania kohortowe uznane przez panel ekspertów za istotne przy braku dowodów z badań klinicznych.</p>

Zalecenia sformułowane zostały zgodnie z zasadami formułowania i przyjmowania zaleceń opisanymi w dokumencie Konsensusu w zakresie metodyki opracowywania wytycznych praktyki klinicznej w onkologii pod auspicjami Narodowego Instytutu Onkologii i Agencji Oceny Technologii Medycznej i Taryfikacji [170].

Szczegółowy opis metodologii zamieszczony jest na końcu dokumentu oraz na stronie <https://nio.gov.pl/instytut/nso/nso-wytyczne/>.

Konflikt interesów

Wszyscy paneliści wypełnili deklaracje ujawnienia konfliktu interesów i złożyli na ręce Przewodniczącego panelu, przedstawiono zbiorczo potencjalne konflikty interesów, panel ekspertów ocenił, że przedstawione konflikty interesów nie miały wpływu na treść wytycznych (nie stwierdzono istotnych konfliktów interesów).

Recenzja

Ostateczną wersję dokumentu poddano pisemnej recenzji zewnętrznej niezależnemu recenzentowi i uwzględniono jego uwagi.

Finansowanie

Dokument wytycznych stworzony był w ramach umowy z Ministerstwem Zdrowia w kontekście zadania 19.1 Narodowej Strategii Onkologicznej i będzie wdrażany w ramach regulacji prawnych Narodowej Strategii Onkologicznej i Krajowej Sieci Onkologicznej, będzie stanowił podstawowe źródło postępowania diagnostycznoterapeutycznego dla lekarzy różnych specjalności zajmujących się chorymi na czerniaki, dokument poza tym nie był w żaden inny sposób finansowany, instytucja finansująca nie miała wpływu na treść dokumentu.

Aktualizacja

Zalecenia będą aktualizowane w cyklu maksymalnie 2-letnim. Niniejsza wersja stanowi pierwszą aktualizację dokumentu.

Rozdział 1

Czerniaki skóry i błon śluzowych

PODSUMOWANIE REKOMENDACJI		
Zalecenie	Jakość dowodów naukowych	Siła zalecenia
1. Diagnostyka		
1.1. Badanie dermatoskopowe (dermoskopowe) jest zalecane przed ewentualnym usunięciem zmian skórnych.	III	2A
1.2. W przypadku zmian skórnych należy wykonać biopsję wycinającą (w większości przypadków w znieczuleniu miejscowym), zachowując minimalny margines chirurgiczny 1–2 mm.	III	2A
1.3. Raport badania histopatologicznego zmiany pierwotnej powinien obowiązkowo zawierać: grubość nacieku według Breslowa w mm, obecność lub nieobecność owrzodzenia, liczbę figur podziału na 1 mm ² , stopień zaawansowania pT, fazy wzrostu, obecność lub nieobecność mikroskopowych ognisk satelitarnych, margines obwodowy oraz głęboki (ocena radykalności zabiegu).		
1.4. Badanie molekularne w kierunku obecności mutacji genu <i>BRAF</i> jest obowiązkowe u chorych w stopniu III (operacyjnym i nieoperacyjnym) i IV.	I	1
1.5. Badanie molekularne w kierunku obecności mutacji genu <i>BRAF</i> jest rekomendowane w stopniu IIC.		
2. Ocena stopnia zaawansowania		
2.1. Badanie fizykalne z dokładną oceną całej skóry (szczególnie ocena innych podejrzanych zmian barwnikowych, guzków satelitarnych lub <i>in-transit</i> , regionalnych węzłów chłonnych oraz ewentualnych przerzutów odległych).		
2.2. W wyższych stopniach zaawansowania zaleca się wykonanie badania ultrasonograficznego (USG), tomografii komputerowej (TK) i/lub pozytonowej emisyjnej tomografii (PET) w celu właściwej oceny stopnia zaawansowania.	III	2B
3. Leczenie stopni I–III (operacyjnych)		
3.1. U wszystkich chorych jest zalecane doszczętne wycięcie blizny po wykonanej biopsji wycinającej zmiany pierwotnej	I	1

z odpowiednimi marginesami (czerniak <i>in situ</i> — margines 5 mm, czerniak grubości ≤ 2 mm — margines 1 cm, czerniak grubości > 2 mm — margines 2 cm).		
3.2. Biopsja węzła wartowniczego jest zalecana, jeśli grubość nacieku Breslowa $\geq 0,8$ mm lub z (mikro-) owrzodzeniem na powierzchni czerniaka niezależnie od grubości nacieku (pT1b–T4b).	I	1
3.3. Biopsję węzłów wartowniczych należy wykonywać jednocześnie z radykalnym wycięciem blizny po biopsji wycinającej czerniaka.		
3.4. Limfadenektomia po dodatnim węźle wartowniczym nie jest rutynowo zalecana.	I	2A
3.5. Limfadenektomia jest wskazana w przypadku obecności przerzutów czerniaka w klinicznie jawnych węzłach chłonnych.	II	2A
3.6. Systemowe leczenie uzupełniające immunoterapią (anty-PD-1: niwolumab lub pembrolizumab) lub terapią ukierunkowaną molekularnie (dabrafenib z trametynibem, jeśli obecna mutacja <i>BRAF</i>) jest wskazane u wszystkich chorych po wycięciu przerzutów w stopniu IIB/C, III lub po resekcji zmian w stopniu IV (niwolumab).	I	1
3.7. Radioterapia jako leczenie uzupełniające nie jest zalecana.	II	1
4. Leczenie stopnia III nieoperacyjnego i IV		
4.1. U chorych w stadium uogólnienia najbardziej właściwe jest stosowanie leczenia w ramach badań klinicznych.	I	1
4.2. W systemowym leczeniu u chorych z obecnością mutacji <i>BRAF V600</i> stosuje się inhibitor <i>BRAF</i> (w skojarzeniu z inhibitorem <i>MEK</i>) oraz, niezależnie od statusu mutacji <i>BRAF</i> , immunoterapię przeciwciałami anty-PD-1 (niwolumab lub pembrolizumab) lub ipilimumab (w skojarzeniu z niwolumabem) lub anty-LAG-3 – relatlimabem (w skojarzeniu z niwolumabem przy ekspresji PDL-1 $<1\%$).	I	1
4.3. Optymalna sekwencja leczenia (zwłaszcza w przypadku obecności mutacji <i>BRAF</i>) nie została określona.		
4.4. Zastosowanie terapii skojarzonej inhibitorami <i>BRAF</i> i <i>MEK</i> wiąże się z dużym odsetkiem odpowiedzi (około 70%) i szybkim ustąpieniem objawów choroby, z kolei leczenie		

przeciwciałami anty-PD-1 przynosi mniejszy odsetek odpowiedzi, ale są one w większości długotrwałe i utrzymują się również po zakończeniu terapii.		
5. Obserwacja po leczeniu		
5.1. Edukacja chorego w zakresie samobadania skóry oraz węzłów chłonnych.		
5.2. Badanie przedmiotowe i podmiotowe, z uwzględnieniem oceny całej skóry, szczególnie okolicy blizny po wyciętym czerniaku oraz regionalnych węzłów chłonnych (badanie co 3–6 miesięcy przez pierwsze 2–3 lata, następnie co 3–12 miesięcy do 5 lat i raz w roku po upływie 5 lat).	II	2A
5.3. USG regionalnych węzłów chłonnych co 4–6 miesięcy w razie stwierdzenia dodatniego węzła wartownika bez wykonania limfadenektomii oraz gdy nie wykonano biopsji węzła wartowniczego w czerniakach skóry \geq pT1b (co 4 miesiące przez pierwsze 2 lata, potem co 6 miesięcy przez kolejne 3 lata, do 5 lat włącznie).		
5.4. Nie jest rekomendowane wykonywanie badań obrazowych u bezobjawowych chorych po 5 latach obserwacji.		
5.5. Częstotliwość i rodzaj badań oraz długość okresu obserwacji należy uzależnić od indywidualnego ryzyka nawrotu choroby.	II	2A

Podsumowanie zmian aktualizacyjnych w zaleceniach	
Brzmienie zalecenia w wersji 1 (2022 r.)	Brzmienie zalecenia w wersji 2 (2024 r.)
W systemowym leczeniu u chorych z obecnością mutacji <i>BRAF V600</i> stosuje się inhibitor <i>BRAF</i> (w skojarzeniu z inhibitorem <i>MEK</i>) oraz, niezależnie od statusu mutacji <i>BRAF</i> , immunoterapię przeciwciałami anty-PD-1 (niwolumab lub pembrolizumab) lub ipilimumab (w skojarzeniu z niwolumabem). (I, 1)	W systemowym leczeniu u chorych z obecnością mutacji <i>BRAF V600</i> stosuje się inhibitor <i>BRAF</i> (w skojarzeniu z inhibitorem <i>MEK</i>) oraz, niezależnie od statusu mutacji <i>BRAF</i> , immunoterapię przeciwciałami anty-PD-1 (niwolumab lub pembrolizumab) lub ipilimumab (w skojarzeniu z niwolumabem) lub anty-LAG-3 – relatlimabem (w skojarzeniu z niwolumabem przy ekspresji PDL-1 <1%) . (I,1)

1.1. Epidemiologia i etiologia

Czerniaki są złośliwymi nowotworami wywodzącymi się z neuroektodermalnych komórek melanocytarnych. W Polsce czerniaki występują względnie rzadko — standaryzowany współczynnik zachorowalności wynosi około 6/100 tys., co odpowiadało w 2021 roku ponad 4000 zachorowaniom rocznie (ponad 1800 u mężczyzn i ponad 2200 u kobiet). Czerniaki są jednak nowotworami o największej dynamice wzrostu liczby zachorowań. W Polsce w latach 1980–2010 liczba zachorowań zwiększyła się niemal 3-krotnie. Mediana wieku zachorowania jest podobna dla obu płci i wynosi około 50 lat. Standaryzowane współczynniki umieralności osiągają wartości około 2,1/100 tys. u mężczyzn i 1,4/100 tys. u kobiet, co odpowiada w ostatnich latach około 600 i 610 zgonom z powodu czerniaka [1-3].

Za najistotniejsze czynniki zwiększonego ryzyka zachorowania uznaje się: intensywne działanie promieniowania ultrafioletowego naturalnego (promienie słoneczne, szczególnie oparzenia słoneczne w dzieciństwie i młodym wieku) i sztucznego (np. łóżka opalające, solaria), stałe drażnienie mechaniczne (V, 2B) lub chemiczne (IV, 2B), niską zawartość barwnika w skórze oraz predyspozycje genetyczne [np. rodzinny zespół znamion atypowych (*FAMS, familial atypical mole syndrome*)] (III, 2A). Ochrona przed nadmiernym działaniem promieniowania ultrafioletowego stanowi najważniejszy element profilaktyki pierwotnej czerniaka (III, 2A).

W ponad 90% przypadków czerniaki rozwijają się w skórze. Jednak melanocyty występują również poza nią (w nabłonkach śluzówki dróg oddechowych, pokarmowych i moczowo-płciowych, błonie naczyniowej oka, oponach mózgowych), co może prowadzić do powstania zmian pierwotnych również w tych lokalizacjach.

Czerniaki błon śluzowych są bardzo rzadkimi nowotworami i stanowią około 1% wszystkich czerniaków (w Polsce rocznie notuje się kilkadziesiąt przypadków). Wywodzą się one głównie z rejonu głowy i szyi (nosogardło), przewodu pokarmowego (najczęściej okolicy odbytu) oraz narządów moczowo-płciowych (głównie okolice sromu i pochwy) [4]. Czerniaki błon śluzowych dotyczą głównie osób starszych (średni wiek wynosi około 70 lat), chociaż czerniak błony śluzowej jamy ustnej często występuje w młodszym wieku [5, 6]. Czerniak błony śluzowej występuje częściej u kobiet niż u mężczyzn, głównie z powodu rozwoju choroby w okolicy narządów płciowych. Szacuje się, że 20% czerniaków błon śluzowych ma charakter wielogniskowy [7], w porównaniu z mniej niż 5% czerniaków powstających w skórze [8]. Około 40% czerniaków błon śluzowych jest bezbarwna (amelanocytarne), podczas gdy w skórze występują one w mniej niż 10% przypadków. Czerniaki błon śluzowych cechują się agresywnym przebiegiem klinicznym oraz złym rokowaniem. U większości chorych ostatecznie dochodzi do wystąpienia przerzutów odległych, pomimo wykonania radykalnego zabiegu chirurgicznego. Przeżycie całkowite 5-letnie w przypadku czerniaka błony śluzowej wynosi tylko 25% [9].

W około 3% przypadków [10], po stwierdzeniu komórek czerniaka w węzłach chłonnych lub innych narządach, nie można określić ogniska pierwotnego czerniaka. W tej sytuacji tak zwane czerniaki z nieznanego ogniska pierwotnego powinny być traktowane jak czerniaki skóry.

W chwili rozpoznania u około 80% chorych czerniak skóry ma charakter zmiany miejscowej, podczas gdy stadium regionalnego zaawansowania i uogólnienia występuje pierwotnie jedynie u odpowiednio około 15% i 5% chorych. Wskaźniki 5-letnich przeżyć wynoszą we wczesnych postaciach czerniaka 70–95% oraz, odpowiednio, 30–70% i 20–40% w stadium regionalnego zaawansowania i uogólnienia, mimo stosowania nowoczesnego leczenia systemowego.

Postępy w leczeniu uzupełniającym oraz paliatywnym, u chorych na uogólnionego czerniaka skóry są nadal niezadowalające, dlatego należy dążyć do wykrycia czerniaka na jak najwcześniejszym etapie choroby. Ze względu na lokalizację wczesna identyfikacja ogniska pierwotnego (mikrostopniowanie I — biopsja wycinająca zmiany pierwotnej) i przerzutów do regionalnych węzłów chłonnych (mikrostopniowanie II — biopsja węzłów wartowniczych) stwarza możliwość wyleczenia czerniaka skóry.

Podstawową i obowiązującą zasadą powinno być postępowanie prowadzone w ramach wielodyscyplinarnych zespołów, których członkowie mają doświadczenie w diagnostyce i leczeniu czerniaków — w szczególności dotyczy to chorych na czerniaki w III i IV stopniu zaawansowania [11, 12].

1.2. Diagnostyka

Podejrzenie czerniaka skóry mogą nasuwać zmiany skóry, które rozwinęły się *de novo* lub na podłożu znamienia barwnikowego. Wywiad chorobowy powinien uwzględniać pytania o stan skóry, to znaczy informacje o zmianach w obrębie istniejących znamion na skórze, wystąpieniu nowych ognisk barwnikowych i towarzyszące im objawy (np. świąd) oraz czynniki zwiększające ryzyko zachorowania na czerniaki skóry (m.in. przebyte oparzenia słoneczne, korzystanie z łóżek samoopalających — solarium, występowanie czerniaków w rodzinie, przebyte niemelanocytowych nowotworów skóry oraz wyników histopatologicznych dotychczas usuniętych zmian barwnikowych oraz przebyte leczenie immunosupresyjne czy też zakażenie ludzkim wirusem niedoboru odporności — HIV, *human immunodeficiency virus*) [171]. Należy podkreślić, że w ponad 60% przypadków czerniaków rozpoznanych w czasie badania lekarskiego pacjent nie podaje w wywiadzie jakichkolwiek danych, które mogą być pomocne w postawieniu rozpoznania.

Tabela 1 System ABCDE pozwalający na wstępną identyfikację części czerniaków na podstawie badania klinicznego bez użycia dodatkowych metod diagnostycznych

System ABCDE
A (<i>asymmetry</i>) — asymetria (czerniak jest asymetryczny względem każdej osi, w odróżnieniu od łagodnych zmian, które zwykle są okrągłe lub owalne, a także prezentuje obraz nieregularny, złożony z wyniosłości określanymi mianem wysp).
B (<i>borders</i>) — brzegi nierówne i postrzępione.
C (<i>color</i>) — kolor różnorodny (od jasnobrązowego do czarnego lub stalowego), z nierównomiernym rozkładem barwnika oraz, często, z jego punktowymi depozytami (szczególnie dobrze widoczne w badaniu dermatoskopowym).
D (<i>diameter</i>) — średnica > 5 mm lub (dynamics) dynamika zmian morfologicznych w guzie.
E (<i>elevation lub evolution</i>) — uwypuklenie powierzchni ponad poziom otaczającego zmianę naskórka. Cienkie czerniaki (grubość ≤ 1 mm wg Breslowa) nie tworzą wyczuwalnego palpacyjnie zgrubienia w porównaniu z prawidłową skórą w otoczeniu zmiany; ważniejsze od uwypuklenia zmiany pierwotnej jest powiększanie średnicy (<i>extension lub volution</i>).

Kliniczne objawy są niekiedy grupowane w systemach mających ułatwić rozpoznawanie (Tabela 1). Najbardziej znany jest amerykański system kliniczny ABCDE, używany obecnie głównie do celów dydaktycznych, gdyż pozwala na identyfikację jedynie części czerniaków, głównie czerniaków szerzących się powierzchownie, i w znaczącej części czerniaków zaawansowanych [1]. Nie może on służyć jako przesiewowe narzędzie diagnostyczne w praktyce klinicznej. System kliniczny ABCDE nie pozwala na właściwe zakwalifikowanie około 50% czerniaków (w tym — szczególnie czerniaków wczesnych o średnicy <5 mm, czerniaków guzkowych, zazwyczaj bez cechy heterogenności barw i nieregularności brzegu oraz

czerniaków bezbarwnikowych i zmian w obrębie skóry owłosionej głowy) [1]. Najważniejszym jednak elementem pozwalającym na wczesne rozpoznanie czerniaka jest całościowe badanie skóry (IV, 2A). Cienkie czerniaki (< 1 mm grubości wg Breslowa) są przeważnie wykrywane w czasie badania lekarskiego, natomiast bardzo rzadko przez chorego lub członków jego rodziny. Badanie skóry powinno być przeprowadzane, w miarę możliwości, przez każdego lekarza podczas wizyty chorego w ambulatorium lub w trakcie hospitalizacji. Zasadą badania jest ocena skóry całego ciała w dobrym oświetleniu z uwzględnieniem okolic trudno dostępnych (głowa, okolice akralne — dłonie i stopy, przestrzenie międzypalcowe, okolice narządów płciowych i odbytu oraz błony śluzowe).

1.2.1. Różnicowanie

Jednostki chorobowe, które należy uwzględniać podczas różnicowania wczesnego i zaawansowanego miejscowo czerniaka skóry, przedstawiono w tabeli (**Tabela 2**).

1.2.2. Dermoskopia (dermatoskopia)

Zalecanym badaniem, wykorzystywanym we wstępnej, szybkiej i nieinwazyjnej diagnostyce jest dermoskopia (dermatoskopia) (III, 2A) [13, 14]. Badanie polega na oglądaniu wszystkich zmian na skórze pacjenta za pomocą dermoskopu ręcznego ze światłem spolaryzowanym lub niespolaryzowanym z imersją w powiększeniu 10-krotnym [13, 14]. Dzięki dermoskopii możliwa jest poprawa czułości diagnostycznej o około 30%. Najprostsza zasada oceny dermoskopowej (tzw. trypunktowa skala dermoskopowa wg Argenziano) opiera się na podejrzeniu klinicznym czerniaka w przypadku spełnienia dwu z trzech następujących kryteriów:

- 1) asymetryczny rozkład struktur dermoskopowych w obrębie zmiany,
- 2) atypowa siatka barwnikowa,
- 3) niebiesko-białe zamglenie.

Czułość tej metody diagnostycznej dochodzi do 96,3%, a jej swoistość do 94,2%. Inne metody analizy dermoskopowej, w tym metoda dermoskopowa ABCD, analiza wzorca, skala siedmiopunktowa, metoda Menziesa lub algorytm CASH (*color, architecture, symmetry, homogeneity*), charakteryzuje porównywalna czułość przy nieco większej swoistości. Należy podkreślić, że te systemy oceny dermoskopowej nie znajdują zastosowania w ocenie zmian w „lokalizacjach szczególnych”, obejmujących skórę twarzy i okolic akralnych — dłonie i podeszwy oraz w obrębie paznokciowej, na błonach śluzowych jamy ustnej oraz narządów płciowych. W takich przypadkach niezbędne jest zastosowanie algorytmów dermoskopowych, opracowanych odrębnie na podstawie charakterystycznych cech i wzorców dermoskopowych dla powyższych lokalizacji szczególnych. W przypadku zespołu znamion atypowych przydatną praktyką może być gromadzenie dokumentacji fotograficznej wybranych zmian lub całej powierzchni skóry (*total body photography*) i porównywanie wykonanych zdjęć oraz obserwowanych zmian skórnych w kolejnych sekwencjach czasowych. Istnieją systemy, które porównanie obrazów dermoskopowych w kolejnych

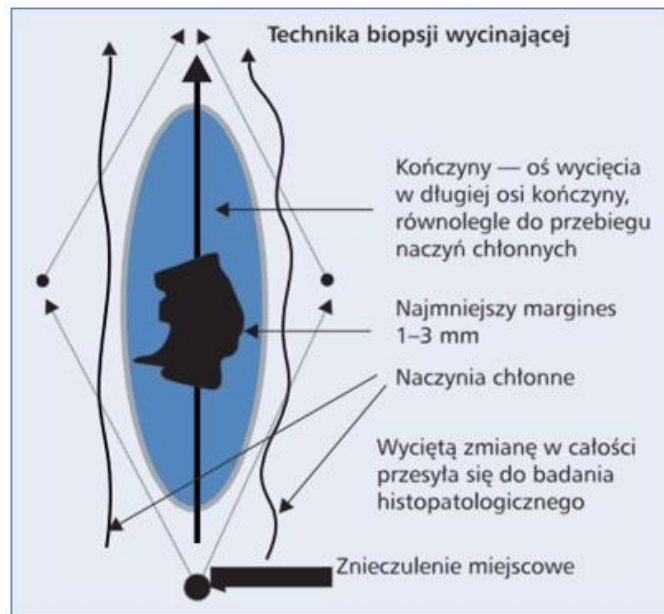
sekwencjach czasowych wykonują w sposób zautomatyzowany, jednak nie są one powszechnie stosowane z uwagi na ich ograniczenia technologiczne.

Wstępne rozpoznanie dermoskopowe można zweryfikować za pomocą refleksyjnej mikroskopii konfokalnej (w ramach porady specjalistycznej dermatologicznej) [172]. W uzasadnionych przypadkach, gdy biopsji wycinającej nie można przeprowadzić (np. przy podejrzeniu czerniaka w obrębie rozległych znamion wrodzonych u małych dzieci), możliwe jest wykonanie biopsji do badania histopatologicznego pod kontrolą dermoskopu (*dermoscopy-guided biopsy*).

1.2.3. Rozpoznanie histopatologiczne — biopsja wycinająca pierwotnej zmiany skórnej (mikrostopniowanie I)

Biopsja wycinająca pierwotnej zmiany skóry podejrzanej klinicznie o czerniaka jest postępowaniem z wyboru, gdyż pozwala na mikroskopowe potwierdzenie rozpoznania czerniaka oraz uzyskanie informacji o najważniejszych czynnikach rokowniczych, które służą do planowania dalszego postępowania leczniczego (mikrostopniowanie) (III, 2A) [1, 12, 15]. Nie ma wskazań do „profilaktycznego” wycinania znamion, które nie budzą podejrzenia czerniaka skóry.

Biopsja wycinająca jest prostym zabiegiem chirurgicznym i często jest możliwa do wykonania w warunkach ambulatoryjnych. Wycięcie podejrzanej zmiany skórnej wykonuje się w miejscowym znieczuleniu nasiękowym z marginesem bocznym 1–3 mm niezmienionej chorobowo skóry. Preparat operacyjny oprócz całej grubości skóry zawiera również powierzchowną warstwę tkanki tłuszczowej, nie wycina się powięzi, a ranę zszywa szwem pierwotnym. Cięcie skórne powinno być zgodne z długą osią ciała (*Rycina 1*), jedynie w obrębie twarzy należy stosować cięcie zgodnie z liniami estetycznymi. Nigdy nie należy wykonywać cięć poprzecznych (w lokalizacji kończynowej), które w przypadku reoperacji dają kosmetycznie bardzo zły efekt, a ze względów onkologicznych są błędem.



Rycina 1 Prawidłowy kierunek cięcia przy wykonywaniu biopsji wycinającej. Wrzecionowate wycięcie podejrzanej zmiany barwnikowej prowadzone jest równoległe do przebiegających w pobliżu naczyń chłonnych (w kierunku najbliższego spływu chłonnego) i w większości przypadków pozwala na pierwotne zszycie rany (wg W. Ruki)

Wyniki aspiracyjnej biopsji cienko- lub gruboigłowej oraz biopsji nacinającej (wycinek) lub ścinającej (*shave biopsy*) nie dostarczają wiarygodnych informacji o zmianie pierwotnej czerniaka zgodnie z wymogami systemu *American Joint Cancer Committee/Union Internationale Contre le Cancer (AJCC/UICC)* i metody te nie powinny być stosowane.

W przypadku, gdy zmiana jest bardzo duża i owrzodziła, można pobrać materiał do badania cytologicznego metodą odciskową (*imprint cytology*; przyciśnięcie szkiełka podstawowego do powierzchni guza i przesłanie tak pobranego materiału do badania cytologicznego), wykonać biopsję cienko- lub gruboigłową lub biopsję nacinającą (pobrać wycinek ze zmiany).

1.2.4. Diagnostyka histopatologiczna

Badanie patomorfologiczne materiału uzyskanego na drodze biopsji wycinającej zmiany pierwotnej składa się z badania makro- i mikroskopowego wraz z określeniem cech obowiązkowo i warunkowo badanych, które powinien zawierać wystandaryzowany raport histopatologiczny. [173, 188, 189]

1) Badanie makroskopowe

- a) Wielkość wyciętego fragmentu skóry ze zmianą (3 wymiary).
- b) Wielkość zmiany (2 wymiary).
- c) Zabarwienie (jednolite, niejednolite).
- d) Brzeg zmiany (regularny, nieregularny).
- e) Guzek (obecny, nieobecny).
- f) Margines (boczny, w głębi).

2. Badanie mikroskopowe skóry ze zmianą

Cechy mikroskopowe oceniane obowiązkowo:

- a) Rozpoznanie histopatologiczne zgodne z klasyfikacją histopatologiczną zmian melanocytarnych Światowej Organizacji Zdrowia (*WHO, World Health Organization*) 2018 oraz kodem ICD-O.
- b) Grubość nacieku według Breslowa w milimetrach, mierzona od warstwy ziarnistej naskórka lub dna owrzodzenia do najgłębiej naciekających gniazd melanocytów.
- c) Stopień zaawansowania pT według klasyfikacji pTNM AJCC/UICC 8. wydania 2017 [22].
- d) Obecność lub nieobecność owrzodzenia obejmującego całą grubość pokrywającego guz naskórka, będącego wynikiem wnikania do naskórka komórek czerniaka, a niebędącego owrzodzeniem mechanicznym, oraz określenie jego rozległości na podstawie średnicy lub odsetka zajętej powierzchni nad guzem.
- e) Liczba figur podziału na 1 mm² (tylko w komponencie wertykalnym, mierzona w polach o największej aktywności mitotycznej, tzw. *hot spots*).
- f) Fazy wzrostu [horyzontalna (radialna) — śródskórkowa, in situ oraz strzałkowa (wertykalna), zawsze inwazyjna skórna].
- g) Obecność lub nieobecność rozsiewu czerniaka drogą naczyń limfatycznych (*intralymphatic tumour spread*) z podziałem na:
 - (1) ogniska mikrosatelitarne/mikrosatelitoza: każde przerzuty komórek czerniaka nieciągłe z guzem pierwotnym (nieoddzielone przez pas zwłóknienia lub nacieki zapalne), bez określenia ich minimalnej wielkości i odległości od guza pierwotnego,
 - (2) ogniska satelitarne: wyraźnie widoczne w skórze i/lub tkankach podskórnych przerzuty czerniaka w odległości do 2 cm od pierwotnego czerniaka (nieoddzielone przez pas zwłóknienia lub nacieki zapalne),
 - (3) przerzuty in-transit: widoczne przerzuty czerniaka w skórze i/lub tkance podskórnej w odległości powyżej 2 cm od guza pierwotnego na drodze spływu do najbliższego regionalnego węzła chłonnego – cechy uwzględnione w ocenie stopnia patologicznego zaawansowania jako cecha pN
 - (4) Margines obwodowy (od składnika in situ i inwazyjnego) oraz w głębi.

Cechy warunkowo określane w raporcie histopatologicznym:

- a) Obecność stopnia regresji.
- b) Głębokość naciekania według Clarka (poziomy I, II, III, IV, V).
- c) Typ komórki (epitelioidna, wrzecionowata, mała, pleomorficzna, inna).
- d) Obecność i nasilenie nacieku limfocytarnego (*TILs, tumor-infiltrating lymphocytes*) oceniane tylko w komponencie wertykalnym: nieobecne, średnioobfite — *TILs nonbrisk*, obfite — *TILs brisk*).
- e) Obecność lub brak naciekania naczyń chłonnych i krwionośnych.

- f) Obecność lub brak naciekania pni nerwowych.
- g) Obecność znamienia.
- h) Obecność zmian postłonecznych; elastoza 1, 2, 3 stopnia.

Diagnoza wycinka pobranego z dużego czerniaka np. z twarzy wymaga oceny grubości nacieku w milimetrach.

Ocena marginesu dociętych tkanek po usunięciu zmiany pierwotnej czerniaka wymaga oceny obecności/pozostałości zmiany melanocytarnej i ognisk mikrosatelitarnych i/lub satelitarnych

W wybranych przypadkach w diagnostyce różnicowej między łagodnymi i złośliwymi zmianami melanocytarnymi, w celu potwierdzenia przerzutów klinicznie niejawnych w węzłach chłonnych wartowniczych i przerzutów odległych należy wykonać panel przeciwciał w badaniach immunohistochemicznych: *HMB45, Melan A, p16, SOX-10, PRAME, Ki-67*.

Klasyfikacja histopatologiczna zmian melanocytarnych WHO (*WHO classification of Skin Tumours 4th Edition 2018*) wyróżnia następujące typy czerniaka [16]:

1. Czerniak rozwijający się w skórze narażonej na działanie promieniowania słonecznego:
 - a. Czerniak szerzący się powierzchownie w skórze sporadycznie narażonej na promieniowanie słoneczne, *Low cumulative sun damage (CSD) melanoma/superficial spreading melanoma*,
 - b. Czerniak w plamie soczewicowatej w skórze przewlekłe narażonej na promienie słoneczne, *High CSD melanoma/lentigo maligna melanoma*,
 - c. Czerniak desmoplastyczny, *Desmoplastic melanoma*.
2. Czerniak rozwijający się w skórze ostrożonej przed promieniowaniem słonecznym lub o etiologii niezwiązanej z ekspozycją na promieniowanie UV:
 - a. czerniak Spitz (*Spitz melanoma*),
 - b. czerniak akralny (*acral melanoma*),
 - c. czerniak błon śluzowych (*mucosal melanomas: genital, oral, sinonasal*):
 - czerniak lentiginalny błon śluzowych (*mucosal lentiginous melanoma*),
 - czerniak guzkowy błon śluzowych (*mucosal nodular melanoma*),
 - d. czerniak wywodzący się ze znamienia błękitnego (*melanoma arising in blue naevus*),
 - e. czerniak wywodzący się z olbrzymiego znamienia wrodzonego (*melanoma arising in giant congenital naevus*),
 - f. czerniak narządu wzroku (*ocular melanocytic tumours*);
 - czerniak błony naczyniowej (*uveal melanoma: epithelioid cell melanoma, spindle cell melanoma type A, spindle cell melanoma type B*),
 - czerniak spojówki (*conjunctival melanoma*);
 - g. czerniak guzkowy (*nodular melanoma*)
 - h. czerniak rzekomoznamieniowy (*nevroid melanoma*)
 - i. czerniak przerzutowy (*metastatic melanoma*).

Ocena ekspresji receptora PD-L1, podawana jako odsetek dodatnich komórek nowotworowych, może być przydatna u chorych w stopniu III lub IV (I, 2B), chociaż jej zastosowanie kliniczne jest obecnie bardzo ograniczone [10].

1.2.5. Diagnostyka molekularna

Wykonywanie badań molekularnych w kierunku obecności mutacji genu *BRAF* (w materiale utrwalonym, zatopionym w bloczku parafinowym) jest obowiązkowe u chorych w stopniu III (operacyjnym i nieoperacyjnym) i IV (I, 1) [10] oraz rekomendowane w stopniu IIC. Nie zaleca się natomiast wykonywania oceny mutacji u chorych na pierwotne czerniaki w stopniu I oraz IIA-IIB [10]. W razie braku mutacji *BRAF* należy rozważyć badania pod kątem mutacji *NRAS* i *KIT* oraz ewentualnie fuzji *NTRK* (II, 2B) [10]. Nie ma konieczności dodatkowego pobierania materiału w celu weryfikacji obecności zaburzeń molekularnych z ognisk przerzutowych. Badania genetyczne należy wykonywać w ośrodkach poddawanych kontroli jakości. Laboratoria powinny dysponować dwiema alternatywnymi metodami identyfikacji mutacji w kodonie 600 genu *BRAF*. Najpowszechniejszym rozwiązaniem są testy bazujące na metodzie qPCR, które w stosunkowo krótkim czasie i z wysoką czułością pozwalają na identyfikację większości wariantów mutacji w kodonie. Druga metoda oznaczania mutacji w *BRAF* powinna pozwolić na precyzyjne zweryfikowanie wariantu genetycznego w kodonie 600. Zastosowanie znajduje tu sekwencjonowanie bezpośrednie Sangera. Umożliwia ono identyfikację wszystkich wariantów występujących w genie *BRAF* w eksonie 15 (regiony kodonu 600), a także rozróżnia wszystkie warianty mutacji w samym kodonie 600, między innymi:

- *variant p.(Val600Glu), c. 1799T>A*, nazwa zwyczajowa *V600E*;
- *variant p.(Val600Glu), c.1799_1800delinsAA*, nazwa zwyczajowa *V600E2*;
- *variant p.(Val600Lys), c.1798_1799GT>AA*, nazwa zwyczajowa *V600K*;
- *variant p.(Val600Asp), c.1799_1800delinsAC*, nazwa zwyczajowa *V600D*;
- *variant p.(Val600Asp), c.1799_1800delinsAT*, nazwa zwyczajowa *V600D2*;
- *p.(Val600Gly), c.1799T>G*, nazwa zwyczajowa *V600G*;
- *p.Val600Arg, c.1798_1799GT>AG*, nazwa zwyczajowa *V600R*;
- *p.Val600Met, c.1798G>A*, nazwa zwyczajowa *V600M*.

Ma to szczególne znaczenie, biorąc pod uwagę, że poszczególne warianty przekładają się na różną aktywność kinazową białka *BRAF*. Z tego też względu sekwencjonowanie Sangera stosuje się często również jako analizę weryfikacyjną po wykryciu mutacji przy użyciu testu opartego na qPCR. Testy qPCR przeważnie nie rozróżniają zidentyfikowanych wariantów, tylko umożliwiają stwierdzenie, że mutacja jest obecna w danym kodonie, ale nie pozwalają na stwierdzenie, jaki dokładnie nukleotyd (i w konsekwencji) aminokwas został wprowadzony. W tym miejscu należy również wspomnieć, iż w przeciwieństwie do sekwencjonowania, testy qPCR są dedykowane do identyfikacji tylko wybranych wariantów V600 (nie wszystkich). Dlatego w przypadku wykorzystania testu qPCR, który był dedykowany do identyfikacji tylko wybranych wariantów V600 (nie wszystkich) i nie wykryciu mutacji *BRAF*, zaleca się wykonanie sekwencjonowania bezpośredniego w celu weryfikacji wyniku,

szczególnie w sytuacji, kiedy obraz kliniczny przemawia za obecnością mutacji *BRAF*. Alternatywą do testowania materiału tkankowego pod kątem mutacji *BRAF* może być ctDNA (*circulating tumor DNA*). Wolnokrążący w krwiobiegu DNA wydzielany przez komórki nowotworowe może być pozyskany od pacjenta z użyciem dedykowanych zestawów do pobierania i kolekcjonowania krwi, tak zwanej płynnej biopsji. Techniki biologii molekularnej stosowane do oznaczeń mutacji V600 w ctDNA muszą charakteryzować się wysoką czułością analityczną (dedykowane zestawy qPCR i ddPCR). Należy jednak podkreślić, że ctDNA może być użyte do badania mutacji *BRAF* jedynie w momencie, kiedy materiał tkankowy jest niedostępny lub ze względu na niską jakość jest nie diagnostyczny [17, 18].

Zaleca się wykonywanie diagnostyki mutacji występujących w promotorze genu *TERT* i genie *HRAS* w celu prawidłowej klasyfikacji zmian melanocytowych typu spitzoidnego ze szczególnym uwzględnieniem różnicowania z czerniakiem w tej grupie zmian melanocytowych [19, 20].

Obecnie wiadomo, że określone podtypy czerniaków wiążą się ze specyficznymi mutacjami. Mutacje w genach *BRAF*, *CDKN2A*, *NRAS* i *TP53* – czerniaki skóry; w genach *NF1* i *KIT* – czerniaki akralne; w genach *SF3B1* – czerniaki błon śluzowych; w genach *GNAQ*, *GNA11* – czerniaki wywodzące się ze znamienia błękitnego oraz narządu wzroku [21].

W niewielkim odsetku zmian pierwotnych, gdzie morfologia i badania immunohistochemiczne nie pozwalają na jednoznaczne określenie statusu nozologicznego zmiany (jednostki należące do kategorii zmian melanocytarnych o niepewnym potencjale złośliwości, czasem określane także jako zmiany typu borderline) możliwe jest wykorzystanie technik biologii molekularnej w celu doprecyzowania rozpoznania. Zgodnie z aktualnymi zaleceniami w Europie i na świecie w tym celu można wykorzystać: barwienia immunohistochemiczne, profilowanie ekspresji genów (*GEP*, *gene expression profiling*), fluorescencyjną hybrydyzację in situ (*FISH*, *fluorescence in situ hybridization*), porównawczą hybrydyzację genomową (*CGH*, *comparative genomic hybridization*) lub sekwencjonowanie nowej generacji (*NGS*, *next-generation sequencing*) [IV, 2B].

Tabela 2 Kliniczna diagnostyka różnicowa czerniaka skóry

Wczesny czerniak skóry
<ul style="list-style-type: none"> ▪ Znamię barwnikowe/melanocytarne (<i>melanocytic naevus</i>), w tym znamię łączące (<i>junctional melanocytic naevus</i>), znamię złożone (<i>compound melanocytic naevus</i>) ▪ Znamię błękitne (<i>blue naevus</i>) ▪ Plama soczewicowata (<i>simple lentigo</i>) ▪ Plama soczewicowata słoneczna (<i>lentigo solaris</i>) ▪ Rogowacenie słoneczne barwnikowe (<i>actinic/solar keratosis</i>) ▪ Powierzchnowy rak podstawnokomórkowy skóry (<i>superficial basal cell carcinoma</i>) ▪ Znamię Spitz (<i>Spitz naevus</i>) ▪ Tatuaż

Czerniak zaawansowany miejscowo
<ul style="list-style-type: none"> ▪ Brodawka łojotokowa (<i>seborrho ic kera tosis/wart</i>) ▪ Włókniak twardy skóry (<i>dermatofibroma/fibrous histiocytoma</i>) ▪ Rogowiak kolczystokomórkowy (<i>keratoacanthoma</i>) ▪ Naczyniak (<i>haemangioma</i>) ▪ Wynaczynienie żyłne ▪ Ziarniniak ropotwórczy, ziarniniak naczyiniowy (<i>pyogenic granuloma/lobular capillary haemangioma</i>) ▪ Barwnikowy torbielak potowy ▪ Mięsak Kaposiego (<i>Kaposi sarcoma</i>) ▪ Kłębczak (<i>glomus tumor</i>) ▪ Inne guzy przydatkowe, zwłaszcza barwnikowe ▪ Grzybica paznokci ▪ Krwaki podpaznokciowy lub podrogowy ▪ choroba Pageta (sutkową i pozasutkową) - postać barwnikowa, ▪ postać barwnikowa raka płaskonabłonkowego (kolczystokomórkowego).

Tabela 3 Klasyfikacja oceny zaawansowania według TNM AJCC/UICC z 2017 roku [22]

A. Kategorie systemu TNM

Cecha T	Grubość nacieku [mm]	(Mikro-)owrzodzenie
pTis (in situ)		
Tx nie można określić grubości nacieku (np. diagnoza przez łyżeczkowanie) T0 brak obecności zmiany pierwotnej (np. zmiana o nieznanym punkcie wyjścia lub regresja zmiany pierwotnej)	Nie dotyczy	Nie dotyczy
T1 T1a T1b	≤ 1,0 < 0,8 < 0,8 0,8–1,0	Bez owrzodzenia Z owrzodzeniem Z owrzodzeniem lub bez owrzodzenia
T2 T2a T2b	> 1,0–2,0	Nieznane lub nieokreślone a) bez owrzodzenia b) z owrzodzeniem
T3 T3a T3b	> 2,0–4,0	Nieznane lub nieokreślone a) bez owrzodzenia b) z owrzodzeniem

T4 T4a T4b	> 4,0	Nieznane lub nieokreślone a) bez owrzodzenia b) z owrzodzeniem
------------------	-------	--

Cecha N	Liczba regionalnych węzłów chłonnych z przerzutami	Obecność przerzutu in-transit, ognisk satelitarnych
Nx	Nie można określić stanu regionalnych węzłów chłonnych (np. nie wykonano biopsji węzła wartowniczego lub węzły chłonne wcześniej usunięte z innych przyczyn). Wyjątek: ocena patologicznego stopnia N nie jest wymagana dla stopnia T1, należy użyć wówczas określenia cN	Nie
N0	Brak przerzutów w regionalnych węzłach chłonnych	Nie
N1	Jeden zmieniony przerzutowo węzeł chłonny lub obecność przerzutów in-transit, ognisk satelitarnych bez zajęcia węzłów chłonnych	
N1a	Przerzut lub mikroskopowy przerzut do jednego niejawnie klinicznego węzła chłonnego (po biopsji węzła wartowniczego)	Nie
N1b	Przerzut lub mikroskopowy przerzut do jednego węzła chłonnego stwierdzonego klinicznie	Nie
N1c	Obecność ognisk satelitarnych i/lub przerzutów in-transit bez przerzutów do regionalnych węzłów chłonnych	Tak
N2	Przerzuty do 2 lub 3 węzłów chłonnych lub obecność ognisk satelitarnych i in-transit z przerzutem do 1 regionalnego węzła chłonnego.	
N2a	Przerzuty lub mikroskopowe przerzuty do 2 lub 3 niejawnych klinicznie węzłów chłonnych (po biopsji węzła wartowniczego)	Nie

N2b	Przerzuty lub mikroskopowe przerzuty do 2 lub 3 węzłów chłonnych, z czego przynajmniej jeden był stwierdzony klinicznie	Nie
N2c	Przerzut lub mikroskopowe przerzuty do 1 węzła chłonnego (stwierdzony w biopsji węzła wartowniczego lub klinicznie)	Tak
N3	Przerzuty do 4 lub więcej regionalnych węzłów chłonnych lub pakiet regionalnych węzłów chłonnych z przerzutami, lub ogniska satelitarne i/lub przerzuty in-transit z przerzutami do 2 lub więcej węzłów chłonnych.	
N3a	Przerzuty lub mikroskopowe przerzuty do 4 lub więcej niejawnych klinicznie węzłów chłonnych (po biopsji węzła wartowniczego).	Nie
N3b	Przerzuty lub mikroskopowe przerzuty do przynajmniej 4 węzłów chłonnych, z czego przynajmniej jeden był stwierdzony klinicznie, lub pakiet węzłowy.	Nie
N3c	Ogniska satelitarne i/lub przerzuty in-transit z przerzutami do 2 lub więcej regionalnych węzłów chłonnych.	Tak

Cecha M	Umiejscowienie przerzutów	Aktywność LDH w surowicy
M0	Bez przerzutów odległych	
M1a	Skóra, tkanka podskórna lub pozaregionalne węzły chłonne	
M1a(0)		Prawidłowa

M1a(1)		Zwiększona
M1b	Płuca ± lokalizacje M1a	
M1a(0)		Prawidłowa
M1b(1)		Zwiększona
M1c	Inne niż ww. narządy trzewne w wyłączeniu ośrodkowego układu nerwowego oraz ± lokalizacje M1a lub M1b	
M1c(0)		Prawidłowa
M1c(1)		Zwiększona
M1d	Przerzuty do ośrodkowego układu nerwowego ± lokalizacje M1a, M1b lub M1c	
M1d(0)		Prawidłowa
M1d(1)		Zwiększona

*Ogniska satelitarne — naciek nowotworowy lub guzek (makro- lub mikroskopowo) w odległości do 2 cm od pierwotnego ogniska czerniaka skóry; in-transit — przerzuty w skórze lub tkance podskórnej w odległości ponad 2 cm od ogniska pierwotnego czerniaka skóry do poziomu najbliższego regionalnego sływu chłōnki; LDH — dehydrogenaza mleczanowa

B. Kategorie stopni zaawansowania

Stopnie kliniczne*	Stopnie patologiczne**						
	T	N	M		T	N	M
0	Tis	N0	M0		Tis	N0	M0
IA	T1a	N0	M0		T1a T1b	N0 N0	M0 M0
IB	T1b T2a	N0 N0	M0 M0		T2a	N0	M0
IIA	T2b T3a	N0 N0	M0 M0		T2b T3a	N0 N0	M0 M0
IIB	T3b T4a	N0 N0	M0 M0		T3b T4a	N0 N0	M0 M0
IIC	T4b	N0	M0		T4b	N0	M0
III***	Każdy T	N1 N2 N3	M0				
				IIIA	T1a/b– T2a	N1a N2a	M0 M0
				IIIB	T0 T1a/b-T2a T2b/T3a	N1b/N1c N1b/c lub N2b N1a–N2b	M0 M0 M0
				IIIC	T0 T1a–T3a T3b/T4a T4b	N2b, N2c N3b lub N3c N2c lub N3a/b/c Każdy N ≥ N1 N1a–N2c	M0 M0 M0 M0
				IIID	T4b	N3a/b/c	M0
IV	Każdy T	Każdy N	Każdy M1		Każdy T	Każdy N	Każdy M1

* Stopniowanie kliniczne obejmuje mikrostopniowanie ogniska pierwotnego i kliniczną/radiologiczną/histopatologiczną ocenę obecności przerzutów. Z tego powodu z zasady może być stosowane tylko po całkowitym wycięciu ogniska pierwotnego czerniaka skóry (biopsji wycinającej) i ocenie obecności przerzutów w okolicznych węzłach chłonnych i narządach odległych;

** Stopniowanie patologiczne zawiera mikrostopniowanie ogniska pierwotnego i ocenę patologiczną węzłów chłonnych regionalnego spływu: po biopsji węzła wartowniczego lub po radykalnej limfadenektomii (z wyjątkiem stopni 0 i IA -pTis/pT1 cN0 cM0, w których nie wykonuje się operacji w obrębie węzłów chłonnych regionalnego spływu);

*** W stopniowaniu klinicznym nie ma podgrup w stopniu III

Tabela 4 Podsumowanie zaleceń National Comprehensive Cancer Network (NCCN) v. 1.2021, European Organization for Research and Treatment of Cancer (EORTC) oraz European Society of Medical Oncology (ESMO) dotyczących ostatecznego marginesu radykalnego wycięcia ogniska pierwotnego czerniaka skóry w zależności od jego grubości według Breslowa

Grubość czerniaka (wg Breslowa)	Zalecany margines kliniczny
In situ	0,5 cm
≤ 2,0 mm	1cm
> 2,0 mm	2cm

1.3. Ocena stopnia zaawansowania i czynniki rokownicze

1.3.1. Klasyfikacja stopni zaawansowania klinicznego

Obecnie obowiązujący system klasyfikacji zaawansowania klinicznego i patologicznego czerniaka skóry według TNM (*tumor-node-metastases*) pochodzi z rewizji przedstawionej w 2017 roku (Tabela 3) (II, 2A) [22].

Podstawą rozpoznania czerniaków skóry jest histopatologiczne badanie całej wyciętej chirurgicznie zmiany barwnikowej. Postępowanie inne niż biopsja wycinająca (tzw. mikrostopniowanie I) nie daje prawidłowego rozpoznania (III, 2A).

Po uzyskaniu rozpoznania histopatologicznego czerniaka skóry należy wdrożyć leczenie zgodnie z oceną stopnia zaawansowania (zob. poniżej).

W pierwszej kolejności powinno się przeprowadzić dokładne badanie fizykalne, obejmujące badanie całej skóry (obecność innych podejrzanych zmian barwnikowych, zmian satelitarnych lub/i *in transit*), ocenę węzłów chłonnych oraz badanie pod kątem obecności ewentualnych przerzutów odległych. W czerniakach o niskim klinicznym stopniu zaawansowania zmiany pierwotnej (pT1a) badania obrazowe nie są rutynowo wymagane. Natomiast w wyższych stopniach T (T1b–pT4b) wskazane jest przed usunięciem blizny z biopsją węzła wartownika wykonanie badania ultrasonograficznego (USG) regionalnych węzłów chłonnych. W razie obecności podejrzanych zmian w badaniu USG należy zawsze wykonać biopsję z oceną histologiczną. Jeśli nie ma objawów klinicznych, badania obrazowe, takie jak tomografia komputerowa (TK) klatki piersiowej, jamy brzusznej i miednicy z kontrastem lub pozytonowa tomografia emisyjna (PET-TK) oraz rezonans magnetyczny (MR) mózgowia nie są zalecane, choć można rozważyć ich wykonanie w wyższych stopniach zaawansowania (pT3b i wyżej) (III, 2B) [10]. Obecnie w Polsce badanie PET-TK jest finansowane ze środków publicznych w następujących wskazaniach: czerniaki z klinicznymi przerzutami do regionalnych węzłów chłonnych w celu wykluczenia przerzutów do narządów odległych, z potencjalnie operacyjnymi przerzutami do narządów odległych lub z przerzutem bez ustalonego ogniska pierwotnego. W przypadku klinicznych przerzutów w węzłach chłonnych pachwinowych wskazane jest wykonanie badania TK lub MR z kontrastem miednicy i jamy brzusznej.

U chorych z przerzutami czerniaka w węzłach chłonnych lub skórze z nieznanego ogniska pierwotnego obowiązuje staranne poszukiwanie ewentualnej zmiany pierwotnej (zwłaszcza na skórze owłosionej głowy, błonach śluzowych) oraz zebranie starannego wywiadu (np. w kierunku zmian poddanych w przeszłości ablacyjnym metodom z zakresu medycyny estetycznej lub dermatochirurgii), w takiej sytuacji klinicznej wskazane jest wykonanie dodatkowych badań obrazowych (MR mózgowia, TK szyi, klatki piersiowej, jamy brzusznej i miednicy z kontrastem lub PET-TK) (IV, 2B). Rutynowo badania laboratoryjnie nie są wykonywane, natomiast w stopniu IV wykonywane jest oznaczenie dehydrogenazy mleczanowej (LDH, *lactate dehydrogenase*).

1.3.2. Czynniki rokownicze

Identyfikacja klinicznych i patomorfologicznych cech rokowniczych ma na celu zrozumienie biologii nowotworu oraz ułatwienie zaplanowania właściwego leczenia dla danego chorego z uwzględnieniem ryzyka nawrotu choroby i prawdopodobieństwa przeżycia po leczeniu.

1.3.2.1. Pierwotne ognisko czerniaka

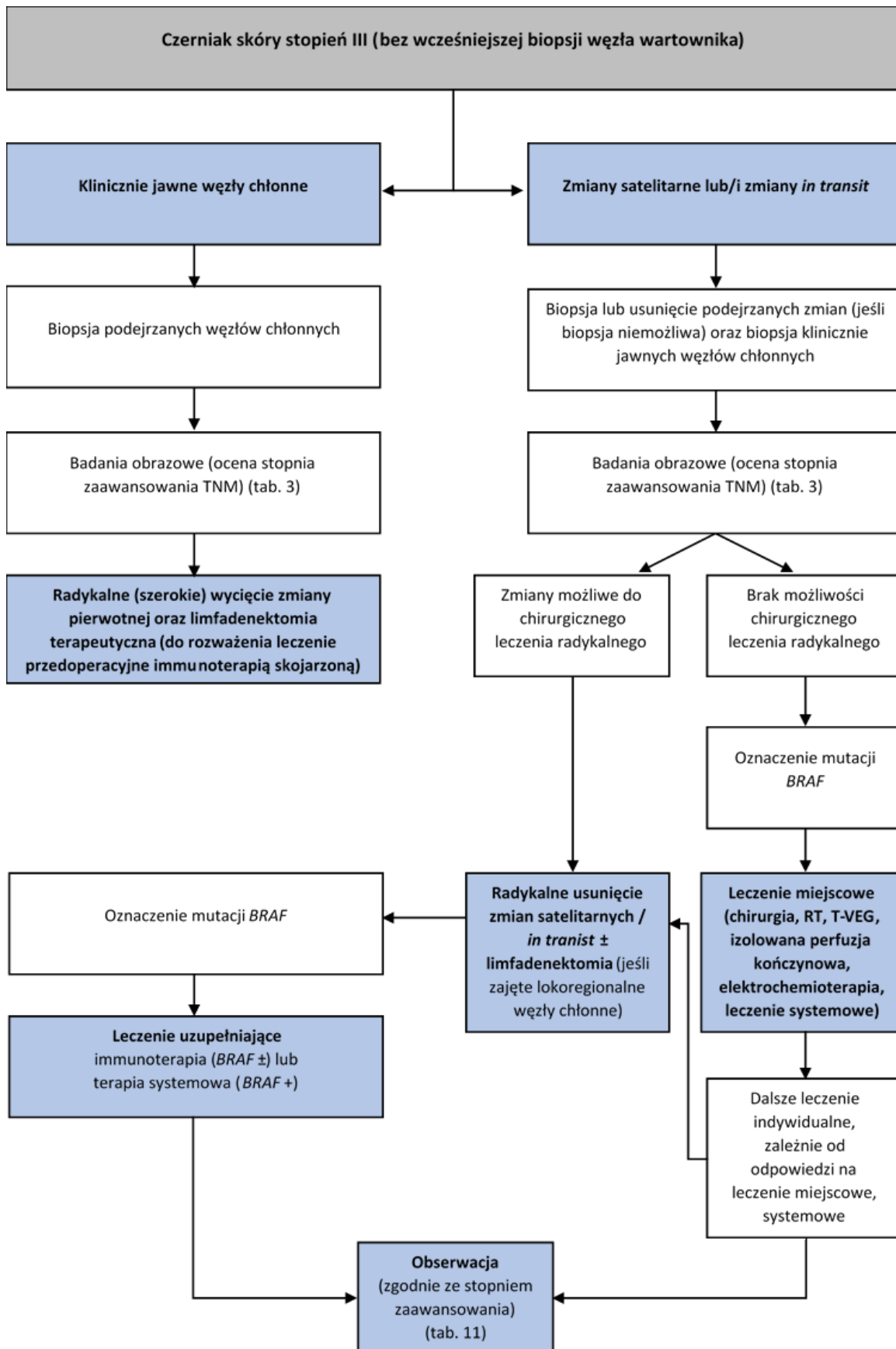
Najważniejszymi czynnikami rokowniczymi u chorych na czerniaki skóry bez przerzutów są grubość (wg Breslowa) i obecność (mikro-)owrzodzenia ogniska pierwotnego. Stwierdzono również istotne znaczenie rokownicze określenia liczby oraz mikrosatelitozy jako składnika cechy N. Czynniki te znalazły zastosowanie w definiowaniu systemu TNM wersja 8 (**Tabela 3**) [12, 15, 22, 23].

1.3.2.2. Przerzuty w regionalnych węzłach chłonnych (III stopień zaawansowania klinicznego)

Obecność przerzutów w regionalnych węzłach chłonnych jest najistotniejszym czynnikiem determinującym rokowanie u chorych na czerniaki skóry. W przypadku występowania przerzutów najważniejszy czynnik stanowi liczba zmienionych przerzutowo regionalnych węzłów chłonnych. Istotnym czynnikiem jest także rodzaj przerzutu — lepiej rokują chorzy z niejawnymi klinicznie węzłami chłonnymi (ogniska nowotworowe wykryte w trakcie badania mikroskopowego w niepowiększonym i klinicznie niejawnym węźle chłonnym — pobranym podczas biopsji węzłów wartowniczych) niż przerzutami w jawnych klinicznie węzłach chłonnych (ogniska nowotworu rozpoznane w badaniu mikroskopowym z regionalnych węzłów chłonnych, które są obecne w badaniu fizykalnym lub widoczne w badaniach obrazowych). Dodatkowym czynnikiem o istotnym wpływie negatywnym na rokowanie chorych w grupie z przerzutami w węzłach chłonnych jest obecność naciekania nowotworu poza torebkę węzła chłonnego. [185]

1.3.2.3. Przerzuty w narządach odległych (IV stopień zaawansowania klinicznego)

Najważniejszymi czynnikami rokowniczymi u chorych z pozaregionalnymi przerzutami są lokalizacja przerzutów oraz aktywność LDH. Najgorzej w tej grupie rokują chorzy z przerzutami do ośrodkowego układu nerwowego. [185]



Rycina 3 Czerniak skóry stopień III (przerzuty wykryte klinicznie lub w badaniach obrazowych)

Tabela 5 Czerniaki błon śluzowych rejonu głowy i szyi (wg TNM staging AJCC UICC 8th edition)

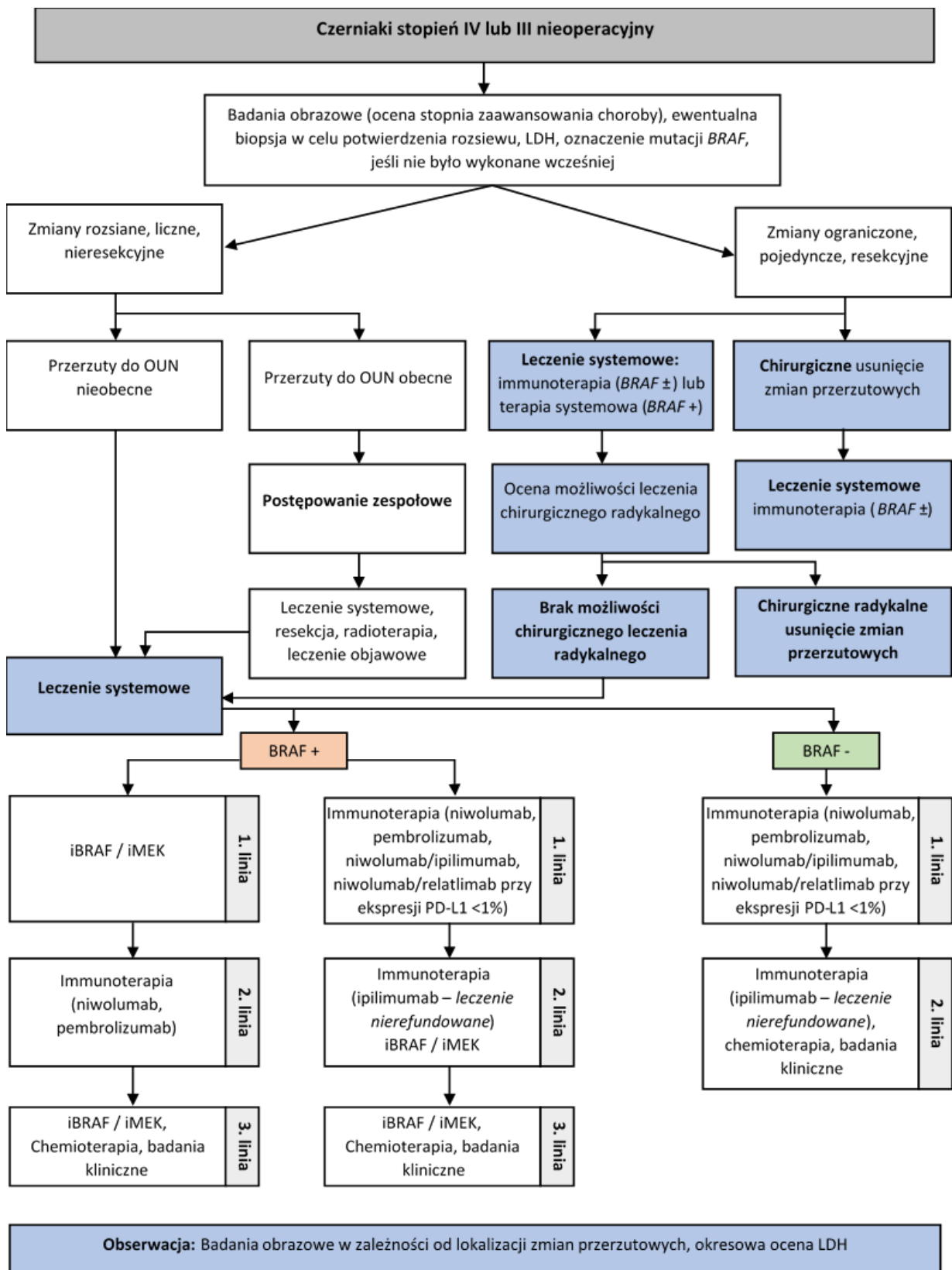
Guz pierwotny (T)	
T3	Zmiany ograniczone do błony śluzowej i tkanek miękkich bezpośrednio znajdujących się pod nią, niezależnie od grubości lub największego wymiaru; np. wielogniskowe zmiany jamy nowej, zmiany pigmentacyjne lub bez pigmentu jamy ustnej), gardła lub krtani
T4	Zmiany średnio lub bardzo zaawansowane
T4a	Zmiany średnio zaawansowane. Zmiany naciekają głęboko tkanki miękkie, chrząstkę, kość lub pokrywają skórę
T4b	Zmiany bardzo zaawansowane Zmiany obejmują mózg, oponę twardą, podstawę czaszki, nerwy czaszkowe (IX, X, XI, XII), tętnicę szyjną, przestrzeń przedkręgową lub struktury śródpiersia
Regionalne węzły chłonne (N)	
Nx	Regionalne węzły chłonne nie mogą być ocenione
N0	Bez przerzutów do regionalnych węzłów chłonnych
N1	Przerzuty do regionalnych węzłów chłonnych są obecne
Przerzuty odległe (M)	
M0	Bez przerzutów odległych
M1	Przerzuty odległe są obecne

Tabela 6 Podsumowanie najważniejszych badań nad leczeniem uzupełniającym chorych na czerniaka o wysokim ryzyku nawrotu choroby

Badanie	COMBI-AD dabrafenib + trametynib vs. placebo	Checkmate 238 ipilimumab vs. niwolumab	EORTC 1325/ Keynote 054 pembrolizumab vs. placebo
Autor	Long 2017 Hauschild 2018	Weber 2017 Ascierto 2020	Eggermont 2018 Eggermont 2020
Populacja w badaniu	IIIA (> 1mm), IIIB, IIIC	IIIB, IIIC, IV	IIIA (> 1mm), IIIB, IIIC
Mutacje BRAF	100%	41%/43%	44%/43%
RFS	67% vs. 44% (2-letnie); HR 0,47 58% vs 39% (3-letnie) 54% vs. 38% (4-letnie); HR 0,49 52% vs. 36% (5-letnie);	66% vs. 53% (18-mies.); HR 0,66 62,6% vs 50,2% (24-mies.) HR 0,65 58% vs. 45% (36-mies.) 52% vs. 41% (48-mies.) HR 0,68	HR 0,57; 18-mies. różnica 18,2%: 71,4% vs. 53,2% 36-mies. różnica 20%: 64% vs, 44%
OS	91% vs. 83% (2-letnie) 86% vs. 77% (3-letnie) HR 0,57	78% vs. 77% (4-letnie)	NA
NA (not available) – brak danych; OS (overall survival) – przeżycie całkowite; RFS (relapse-free survival) – przeżycie wolne od nawrotu choroby			

Tabela 7 Opcje leczenia u chorych w razie nawrotu do stadium choroby nieresekcyjnej po leczeniu uzupełniającym (ESMO)

Leczenie adjuwantowe	Leczenie pierwszej linii w sytuacji przerzutów, gdy nawrót choroby wystąpił w czasie leczenia uzupełniającego lub w okresie < 6 miesięcy po zakończeniu leczenia adjuwantowego		Leczenie pierwszej linii w sytuacji przerzutów, gdy nawrót choroby wystąpił w okresie >6 miesięcy po zakończeniu leczenia adjuwantowego	
	Mutacje <i>BRAF</i>	<i>BRAF</i> WT (<i>wild type</i>)	Mutacje <i>BRAF</i>	<i>BRAF</i> WT (<i>wild type</i>)
Anty-PD-1	Ipilimumab + niwolumab Ipilimumab	Ipilimumab + niwolumab Ipilimumab	Anty-BRAF/MEK Ipilimumab + niwolumab Anty-PD-1 Ipilimumab	Ipilimumab + niwolumab Anty-PD-1 Ipilimumab
Anty-BRAF/MEK	Anty-PD-1 Ipilimumab + niwolumab		Ipilimumab + niwolumab Anty-PD-1 Anty-BRAF/MEK Ipilimumab	



Rycina 4 Schemat ogólny leczenia systemowego u chorych na zaawansowane czerniaki w stopniu IV lub nieresekcyjnym III; iBRAF – inhibitor BRAF; iMEK – inhibitor MEK; LDH – dehydrogenaza mleczanowa; OUN – ośrodkowy układ nerwowy

1.4. Leczenie

1.4.1. Zasady leczenia ogniska pierwotnego i ocena chirurgiczna regionalnych węzłów chłonnych

1.4.1.1. Leczenie chirurgiczne po biopsji wycinającej.

Leczenie chirurgiczne jest postępowaniem z wyboru u chorych na czerniaki (I, 1). Po wykonaniu biopsji wycinającej podejrzanej zmiany barwnikowej i rozpoznaniu czerniaka skóry należy podjąć decyzję o ewentualnym radykalnym wycięciu blizny z odpowiednimi marginesami oraz wykonaniu biopsji wartowniczego węzła chłonnego (Rycina 2).

Radykalne leczenie ogniska pierwotnego czerniaka polega na doszczętnym wycięciu blizny po wykonanej biopsji wycinającej zmiany pierwotnej.

Opierając się na wynikach sześciu wieloośrodkowych badań z losowym doбором chorych, odstąpiono od wykonywania rozległych (tzn. margines ≥ 3 cm) wycięć ogniska pierwotnego czerniaka na rzecz węższych marginesów zdrowych tkanek. Obecnie zalecane są następujące marginesy radykalnego leczenia zmiany pierwotnej czerniaka (Tabela 4) (wycięcie blizny po biopsji wycinającej zmiany pierwotnej):

- czerniak *in situ* — margines 5 mm,
- czerniak o grubości ≤ 2 mm — margines 1 cm,
- czerniak o grubości > 2 mm — margines 2 cm (I, 1).

Stosowanie marginesu większego niż 2 cm zmniejsza odsetek wznów miejscowych, ale nie poprawia przeżyć odległych. Bliznę po biopsji wycinającej czerniaka o grubości ≤ 2 mm należy usunąć bez powięzi powierzchownej, zaś dla blizn po biopsji czerniaków z grubszym naciekiem dobrym marginesem od dołu może być wycięta powięź. Zasad tych nie stosuje się w przypadku lokalizacji czerniaka na twarzy, gdzie brak jest powięzi i marginesy wycięcia mogą być węższe. Niektóre lokalizacje anatomiczne mogą wymuszać mniejsze marginesy radykalnego wycięcia ogniska pierwotnego czerniaka, należy jednak dążyć w przypadku czerniaków inwazyjnych do minimalnego marginesu 1 cm. W przypadku lokalizacji podpaznokciowej czerniaków należy wykonać amputację dalszego paliczka.

1.4.1.2. Biopsja węzła wartowniczego (mikrostopniowanie II)

Do biopsji węzła chłonnego wartowniczego kwalifikują się chorzy (I, 1) [1, 12, 24, 25]:

- po biopsji wycinającej z rozpoznaniem czerniaka skóry potwierdzonym w badaniu histopatologicznym, ale nie po szerokim wycięciu ogniska pierwotnego;
- z grubością nacieku wg. Breslowa $\geq 0,8$ mm lub z (mikro-)owrzodzeniem na powierzchni czerniaka niezależnie od grubości nacieku [czerniak, którego ognisko pierwotne sklasyfikowano jako kategoria pT1b–T4b według klasyfikacji TNM AJCC/UICC 2017]; według danych amerykańskiego Towarzystwa Chirurgii Onkologicznej (SSO, *Society of Surgical Oncology*), Amerykańskiego Towarzystwa Onkologii Klinicznej (ASCO, *American Society of Clinical Oncology*) oraz Europejskiego

Towarzystwa Onkologii Medycznej (ESMO, *European Society of Medical Oncology*) [26] można rozważyć wykonanie biopsji węzła wartowniczego w czerniakach pT1b o grubości 0,8–1,0 mm przy stwierdzeniu dodatkowych niekorzystnych czynników rokowniczych, takich jak na przykład indeks mitotyczny $\geq 1/\text{mm}^2$ (II, 2A);

- bez klinicznych cech przerzutów w regionalnych węzłach chłonnych i narządach odległych.

Biopsja węzła wartowniczego jest niezbędną metodą oceny obecności mikroprzerzutów w węzłach chłonnych [23].

Podczas wykonywania biopsji węzła wartowniczego należy wykorzystywać metodę limfoscintygrafii przedoperacyjnej oraz śródoperacyjnej limfoscintygrafii połączonej z wybarwieniem. Biopsję węzłów wartowniczych należy wykonywać po biopsji wycinającej czerniaka, jednocześnie z radykalnym wycięciem blizny po usuniętym czerniaku. Dostępne dane nie wskazują na negatywny wpływ na rokowanie w przypadku wykonywania biopsji węzła wartowniczego po upływie 6 tygodni od wycięcia ogniska pierwotnego (III, B). Dokładność metody zależy od współpracy lekarza medycyny nuklearnej, chirurga oraz patomorfologa. Biopsja węzła wartowniczego jest diagnostyczną metodą „minimalnie inwazyjną” ze względu na niewielką częstość wczesnych i późnych powikłań pooperacyjnych. Wszystkie znalezione węzły chłonne powinny być poddane badaniu patomorfologicznemu. Z węzłów zawierających jawne klinicznie przerzuty czerniaka (depozyty przerzutowe widoczne makroskopowo) wystarczające jest pobranie jednego wycinka. W przypadkach badania węzłów chłonnych wartowniczych, celem potwierdzenia lub wykluczenia niejawnych klinicznie przerzutów czerniaka, należy wykonać seryjne skrawki z całego węzła co 2–4 mm oraz badanie immunohistochemiczne markerów swoistych dla czerniaka jak *HMB45*, *Melan-A*, *S100*, *SOX-10*. Raport histopatologiczny opisujący ten materiał powinien zawierać: liczbę znalezionych węzłów chłonnych, liczbę węzłów zawierających przerzuty, wielkość i lokalizację największego ogniska przerzutowego, obecność (lub nieobecność) szerzenia się przerzutu poza torebkę węzła oraz obecność zatorów z komórek nowotworowych w naczyniach.

Wyniki prospektywnego, wielośrodkowego badania Multicenter Selective Lymphadenectomy Trial 1 (MSLT-1) wskazują, że biopsja węzła wartowniczego u chorych na czerniaki pozwala określić grupy wysokiego ryzyka rozsiewu nowotworu, pomaga we właściwym określeniu stopnia zaawansowania choroby, zapewnia znakomitą kontrolę regionalną i umożliwia kwalifikację chorych do badań klinicznych według jednakowych kryteriów [24]. W badaniu MSLT-1 nie wykazano poprawy czasu przeżycia do wystąpienia nawrotu choroby i czasu przeżycia całkowitego w całej analizowanej grupie chorych poddanych biopsji węzłów wartowniczych w porównaniu z grupą poddaną obserwacji [24].

1.4.1.3. Radioterapia

Samodzielna RTH o założeniu radykalnym (niepaliatywnym) może być zastosowana jedynie w przypadku rozległej zmiany typu LMM (*lentigo malignant melanoma*).

Paliatywna radioterapia może być zastosowana ze wskazań indywidualnych w przypadku niepoddających się leczeniu systemowemu, nieoperacyjnych, bolesnych lub krwawiących zmian pierwotnych lub przerzutowych.

1.4.2. Leczenie przerzutów do regionalnych węzłów chłonnych

1.4.2.1. Leczenie po dodatnim węźle wartowniczym

Po stwierdzeniu w badaniu histopatologicznym obecności przerzutów czerniaka w węzłach wartowniczych pozostawić chorego w ścisłej obserwacji pod warunkiem wykonywania badań ultrasonograficznych splotu chłonnego co 3–4 miesiące (po stępowanie preferowane) [I,2A]

Wyniki dwóch opublikowanych badań z losowym doбором chorych [28, 29], z których jedno nie miało jednak wystarczającej mocy statystycznej [29], nie wykazały u chorych poddawanych radykalnej uzupełniającej limfadenektomii (tzw. CLND, *completion lymph node dissection*) poprawy czasu przeżycia całkowitego zależnego od czerniaka [28] oraz czasu przeżycia wolnego od wystąpienia przerzutów odległych [29], ale czas przeżycia wolnego od choroby osób poddawanych CLND był dłuższy (mniej nawrotów w obszarze węzłowym). Jednocześnie potwierdzono w tych badaniach podstawową rolę prognostyczną biopsji węzła wartowniczego (I, 1). Należy też zauważyć, że stopień zaawansowania po CLND zmieniał się tylko w około 6% przypadków. Obecnie w praktyce klinicznej CLND można rozważyć jedynie u chorych wysokiego ryzyka nie kwalifikujących się do leczenia uzupełniającego systemowego [25, 30] [I,2B], gdyż w pozostałych węzłach chłonnych (węzły chłonne niewartownicze — *nonsentinel lymph node*) przerzuty czerniaka stwierdza się za pomocą rutynowych metod histopatologicznych do u około 20% chorych [27] [I,2B].

Przed podjęciem decyzji o rozległych miejscowych zabiegach chirurgicznych, konieczna jest ocena stopnia zaawansowania obejmująca techniki obrazowania o wysokiej rozdzielczości, takie jak PET-TK, TK lub MR, aby wykluczyć odległe przerzuty (III, 2A).

1.4.2.2. Leczenie w przypadku obecności przerzutów w jawnych klinicznie regionalnych węzłach chłonnych

Klinicznie jawne przerzuty w regionalnych węzłach chłonnych to zmiany wykrywane w badaniu fizykalnym lub badaniach obrazowych (w 7. edycji AJCC cechą tę określano jako makroskopowo widoczne przerzuty w węzłach chłonnych). W przypadku potwierdzenia przerzutu czerniaka w jawnych klinicznie regionalnych węzłach chłonnych za pomocą biopsji aspiracyjnej cienkoigłowej lub w badaniu histopatologicznym należy wykonać limfadenektomię w zakresie regionalnego splotu chłonnego [II,2A].

Kwalifikując chorych do limfadenektomii, należy oprzeć się na badaniu klinicznym oraz analizach obrazowych. Należy przeprowadzić szczegółowe badania obrazowe, takie jak PET-TK, TK (zwłaszcza miednicy przy podejrzeniu przerzutów w węzłach chłonnych

biodrowych lub zaślinowych) lub MR, aby wykluczyć obecność przerzutów odległych. Badanie obrazowe w celu wykluczenia przerzutów do mózgu wykonuje się zawsze w przypadku wystąpienia objawów klinicznych oraz w stopniu IIIC/IIID.

Chorzy na czerniaki skóry z przerzutami w regionalnych węzłach chłonnych stanowią zróżnicowaną grupę pod względem rokowania (przeżycia 5-letnie — 15–70%). Prospektywne badania kliniczne nie potwierdziły korzyści płynących z wykonania selektywnej limfadenektomii u chorych bez klinicznych cech przerzutów czerniaka w węzłach chłonnych. Obecnie limfadenektomię u chorych na czerniaki skóry wykonuje się tylko w przypadku stwierdzenia przerzutów na podstawie badania materiału pobranego drogą biopsji cienkoigłowej (w szczególnych przypadkach — biopsja chirurgiczna) z powiększonych i klinicznie podejrzanych węzłów chłonnych lub w niektórych przypadkach po potwierdzeniu obecności przerzutu w wartowniczych węzłach niepodejrzanych klinicznie splotów chłonnych (mikrostopniowanie II – zob. powyżej) [1, 24, 31].

1.4.3. Limfadenektomia terapeutyczna

Zakres terapeutycznej limfadenektomii w czerniakach skóry jest następujący (III, 2A):

- w splotwie pachowym należy usunąć wszystkie węzły chłonne zgodnie z definicją anatomiczną (3 grupy węzłów chłonnych wraz z powięziami je otaczającymi: piętro dolne — węzły przysutkowe i podłopatkowe, piętro środkowe — węzły środkowe pachy, piętro górne — węzły żyły pachowej i podobojczykowej);
- w splotwie pachwinowym należy usunąć węzły chłonne okolicy pachwinowo-udowej, leżące poniżej więzadła pachwinowego w trójkącie udowym wraz z powięziami mięśni uda, węzły biodrowe leżące wzdłuż naczyń biodrowych zewnętrznych (ewentualnie także wewnętrznych i wspólnych) oraz węzły chłonne dołu zaślinowego (w przypadku przerzutów zdiagnozowanych w węzłach wartowniczych należy ograniczyć limfadenektomię jedynie do węzłów pachwinowych, ewentualnie zakres limfadenektomii uzależnić od wyników badań obrazowych wskazujących na zajęcie węzłów chłonnych biodrowych lub zaślinowych);
- w splotwie szyjnym można wykonać operacje zmodyfikowane spełniające postulat maksymalnej doszczętności zabiegu, przy czym z reguły usuwa się struktury szyi zawierające węzły chłonne powierzchowne (przednie i tylne) oraz głębokie w jednym bloku, ograniczonym od tyłu powięzią głęboką szyi, od przodu mięśniem szerokim szyi. W niektórych przypadkach istnieje konieczność wykonania limfadenektomii w obrębie dołu podkolanowego lub łokciowego.

W przypadku izolowanych przerzutów do węzłów chłonnych czerniaka z tak zwanego nieznanego ogniska pierwotnego stosuje się takie same zasady leczenia chirurgicznego i systemowego [101].

1.5. Ogniska satelitarne, przerzuty in-transit i wznowa miejscowa

Terminy satelitoza (mikro- i makroskopowa), przerzuty in-transit oraz wznowa miejscowa stanowią pewną ciągłość i przedstawiają różne obrazy tego samego zjawiska patologicznego. Satelitozą określa się naciek nowotworowy lub guzki (makro- lub mikroskopowe) w skórze lub tkance podskórnej w odległości do 2 cm od pierwotnego ogniska czerniaka skóry, natomiast przerzutami in-transit zmiany nowotworowe w skórze lub tkance podskórnej w odległości ponad 2 cm od ogniska pierwotnego czerniaka skóry do poziomu najbliższego regionalnego splotu chłonki. Natomiast wznowa miejscowa to z reguły stan (często pojawia się nawet po bardzo szerokim wycięciu ogniska pierwotnego), który reprezentuje rozprzestrzenianie się czerniaków drogą otaczających naczyń chłonnych (mikrosatelity stają się makrosatelitami), a następnie mogą przechodzić w przerzuty in-transit. Z tego względu w większości opracowań wymienione postaci nawrotu czerniaka skóry analizowane są razem i wykazują podobne rokowanie (10-letnie przeżycie — 20–30%). [185]

Podstawową metodą leczenia miejscowego wznowy miejscowej i przerzutów in-transit jest leczenie chirurgiczne. Powinno ono być zindywidualizowane i uwzględniać liczbę zmian, wielkość, lokalizację i przebieg kliniczny (III, 2A). W przypadku przerzutów in-transit postępowanie chirurgiczne obejmuje wycięcie policzalnych zmian (< 10) z marginesem mikroskopowym wolnym od nacieku czerniaka (makroskopowo może być wąski). Po resekcji należy kwalifikować chorego do systemowego leczenia uzupełniającego (II, B). W przypadku pojedynczych zmian nawrotowych można rozważyć ponowną biopsję węzła wartowniczego. Nie należy wykonywać amputacji w przypadku rozsiewu in-transit czerniaków skóry. W przypadkach mnogich/nieresekcyjnych powinno się rozważyć zastosowanie metod leczenia miejscowego (metody ablacyjne, radioterapia, krioterapia), immunoterapię doguzową (talimogen laherparepwek — T-VEC, PV-10 lub interleukina 22 — nieobjęte wykazem świadczeń gwarantowanych) lub miejscową (imikwimod - niezarejestrowany w tym wskazaniu) i elektrochemioterapię (świadczenie refundowane w Polsce) (II, 2A) [190] lub leczenie systemowe. W przypadku rozległych, mnogich zmian zlokalizowanych na kończynie preferowaną metodą jest izolowana chemioterapia perfuzyjna kończynowa w hipertermii (HILP, *hyperthermic isolated limb perfusion*) najczęściej z melfalanem, która może być stosowana wyłącznie w ośrodkach o odpowiednim przygotowaniu i doświadczeniu (indywidualne decyzje refundacyjne); brak możliwości zastosowania HILP jest wskazaniem do systemowego leczenia [1, 12, 15, 31–33]. Stosowanie miejscowych metod leczenia powinno być starannie wyważone w stosunku do leczenia systemowego (którego skuteczność jest potwierdzona w badaniach z losowym doбором chorych).

1.6. Czerniaki zlokalizowane w obrębie błon śluzowych

Stopień zaawansowania czerniaka błony śluzowej jest określany w zależności od lokalizacji zmiany pierwotnej. Jednak uproszczony system stopniowania, pierwotnie opracowany dla czerniaków głowy i szyi, można zastosować we wszystkich przypadkach czerniaka błony śluzowej [34].

Wyróżnia się w nim trzy stopnie:

- stopień I — guz miejscowo zaawansowany;
- stopień II — zajęcie regionalnych węzłów chłonnych;
- stopień III — przerzuty odległe.

Niezależnie od lokalizacji pierwotnej podstawowym leczeniem jest radykalne wycięcie chirurgiczne w granicach tkanek zdrowych (IV, 2A); nie zidentyfikowano zalecanych marginesów chirurgicznych [35].

Czerniaki błon śluzowych rejonu głowy i szyi są bardzo rzadkim nowotworami o agresywnym przebiegu i złym rokowaniu. W 70–80% przypadków rozwijają się one w jamie nosowej oraz zatokach przynosowych, a w większości pozostałych przypadków w jamie ustnej. Należy zwrócić uwagę, że stopień zaawansowania choroby (TNM) jest inaczej określany niż w czerniakach skóry (**Tabela 5**) [36]. Dane dotyczące leczenia czerniaków błon śluzowych w lokalizacji głowy i szyi są ograniczone. W stopniach T3, N0-1 oraz T4a, N0-1 postępowaniem z wyboru jest zabieg chirurgiczny. W stopniu T4b leczenie chirurgiczne nie jest zalecane, a postępowanie powinno być ustalane w zespołach wielodyscyplinarnych. W przypadku zajęcia węzłów chłonnych szyjnych zalecanym postępowaniem jest limfadenektomia szyjna z następową radioterapią. Pooperacyjna radioterapia ogniska pierwotnego poprawia kontrolę lokoregionalną choroby i jest zalecana w większości przypadków [37]. W przypadku czerniaków zlokalizowanych w okolicy odbytu/odbytnicy nie stwierdzono korzyści z wykonywania amputacji brzuszno-kroczonej, jeżeli możliwe jest wykonanie resekcji miejscowej (III, 2A) [35, 38–41]. Resekcja radykalna pod postacią brzuszno-kroczonej resekcji odbytnicy może być uzasadniona w następujących sytuacjach klinicznych:

- jeśli szerokie wycięcie miejscowe skutkowałoby upośledzeniem funkcji odbytu; – jeśli stwierdzono zajęcie węzłów chłonnych krezkowych (bez obecności przerzutów w innych organach);
- jeśli nie można przeprowadzić resekcji z marginesem R0 bez wykonania resekcji odbytnicy;
- w przypadku operacji ratunkowej, jeśli w badaniu patologicznym stwierdzono marginesy R1 lub doszło do wznowy miejscowej.

Uzupełniająca radioterapia znajduje zastosowanie na zasadach ogólnych w przypadku nieradykalnej resekcji w ocenie mikroskopowej [42]. W niektórych lokalizacjach; jak czerniaki odbytu czy sromu; zaleca się wykonanie biopsji węzłów wartowniczych (III, 2B).

Tabela 8 Czerniak błon śluzowych rejonu głowy i szyi (wg TNM staging AJCC UICC 8th edition)

Guz pierwotny (T)	
T3	Zmiany ograniczone do błony śluzowej i tkanek miękkich bezpośrednio znajdujących się pod nią, niezależnie od grubości lub największego wymiaru; np. wielogniskowe zmiany jamy nosowej, zmiany pigmentacyjne lub bez pigmentu jamy ustnej, gardła lub krtani
T4	Zmiany średnio lub bardzo zaawansowane
T4a	Zmiany średnio zaawansowane Zmiany naciekają głęboko tkanki miękkie, chrząstkę, kość lub pokrywają skórę
T4b	Zmiany bardzo zaawansowane Zmiany obejmują mózg, oponę twardą, podstawę czaszki, nerwy czaszkowe (IX, X, XI, XII), tętnicę szyjną, przestrzeń przedkręgową lub struktury śródpiersia
Regionalne węzły chłonne (N)	
Nx	Regionalne węzły chłonne nie mogą być ocenione
N0	Bez przerzutów do regionalnych węzłów chłonnych
N1	Przerzuty do regionalnych węzłów chłonnych są obecne
Przerzuty odległe (M)	
M0	Bez przerzutów odległych
M1	Przerzuty odległe są obecne

1.7. Leczenie uzupełniające

Leczenie uzupełniające po leczeniu chirurgicznym jest obecnie postępowaniem standardowym. Podstawową i obowiązującą zasadą powinno być postępowanie prowadzone w ramach wielospecjalistycznych zespołów, których członkowie mają doświadczenie w diagnostyce i leczeniu czerniaków.

Leczenie uzupełniające systemowe może być stosowane po dodatniej biopsji węzła wartowniczego bez konieczności uzupełniającej limfadenektomii. Leczenie dostępne jest w Polsce w ramach obowiązującego programu lekowego B.59. Podsumowanie najważniejszych badań nad leczeniem uzupełniającym chorych na czerniaka o wysokim ryzyku nawrotu choroby zawarto w tabeli (*Tabela 6*).

Obecnie zarejestrowano do systemowego (rocznego) leczenia uzupełniającego w klinicznej praktyce u chorych po radykalnym wycięciu przerzutów w III stopniu zaawansowania (przerzutów do węzłów chłonnych lub in transit/satelitoza) dabrafenib z trametynibem (tylko chorzy z obecną mutacją w genie *BRAF*), pembrolizumab oraz niwolumab (ten ostatni również po metastazektomii w stopniu IV). Ponadto, zarejestrowane są niwolumab oraz pembrolizumab do leczenia chorych po usunięciu pierwotnego czerniaka bez przerzutów w stopniu IIB i IIC (pembrolizumab refundowany w ramach programu lekowego). Wyniki opublikowanych badań klinicznych wskazują na poprawę przeżyć wolnych od nawrotu choroby zarówno w wyniku zastosowania w leczeniu uzupełniającym immunoterapii inhibitorami punktów kontrolnych układu immunologicznego, jak i leczenia skojarzonego inhibitorami *BRAF* i *MEK* (tylko u chorych z obecną mutacją w genie *BRAF*) (I, 1).

Radioterapia jako leczenie uzupełniające może być rozważana tylko w zindywidualizowanych przypadkach i nie jest zalecana standardowo (II, 1).

1.7.1. Immunoterapia

1.7.1.1. Interferon alfa-2b

Interferon alfa-2b (IFN-alfa-2b) w dużych dawkach na podstawie pozytywnego wyniku jednego z trzech badań *Eastern Cooperative Oncology Group* (ECOG) — ECOG 1684 — został zarejestrowany w Stanach Zjednoczonych i Unii Europejskiej do leczenia chorych na czerniaki w stopniu zaawansowania IIB–III, natomiast w małych dawkach wspomniany lek zarejestrowano dla chorych w II stopniu w Europie [43, 44]. Podstawą rejestracji było znamienne wydłużenie czasu przeżycia całkowitego w okresie około 7-letniej obserwacji, które nie zostało potwierdzone po dłuższym czasie (12 lat). Wyniki badań pokazują w sposób powtarzalny (10 z 17 ocenionych badań) poprawę przeżyć wolnych od nawrotu choroby, przy czym ostatnie metaanalizy wykazują znamienne zmniejszenie względnego ryzyka nawrotu choroby o 17–18% po zastosowaniu leczenia adiuwantowego z udziałem IFN alfa-2b. Dowody dotyczące poprawy przeżyć całkowitych są znacznie słabsze, pochodzą głównie z metaanaliz i przekładają się w całej grupie chorych na poprawę 5-letniego przeżycia całkowitego o około 3–5%. Ze względu na kontrowersyjne znaczenie uzupełniającej terapii IFN alfa-2b chorych na

czerniaki z grupy pośredniego i wysokiego ryzyka nawrotu oraz jej toksyczność zastosowanie leku powinno być indywidualizowane (II, 2B). Wyniki metaanaliz wskazują, że korzyści z leczenia uzupełniającego IFN alfa-2b odnieść mogą chorzy z owrzodzonym ogniskiem pierwotnym czerniaka, zwłaszcza z podgrupy z mikroprzerzutami (w węźle wartowniczym, ale nie z obecnością makroprzerzutów stwierdzonych w klinicznie powiększonych węzłach chłonnych) (I, 2B) [45, 46]. Interferon nie jest objęty refundacją w leczeniu uzupełniającym w Polsce i wykazuje mniejszą skuteczność niż inne leki stosowane obecnie w leczeniu uzupełniającym.

1.7.1.2. Ipilimumab

W Stanach Zjednoczonych lekiem zarejestrowanym do leczenia uzupełniającego w grupie chorych po limfadenektomii z powodu przerzutów do regionalnych węzłów chłonnych jest ipilimumab (przeciwciało anti-CTLA-4), w przypadku którego wykazano w badaniu z losowym doborem chorych [47] istotną poprawę przeżyć wolnych od nawrotu choroby i przeżyć całkowitych przy jednocześnie dużej toksyczności tej terapii (II, 2B) [48]. Ipilimumab nie jest zarejestrowany do leczenia uzupełniającego w Unii Europejskiej.

1.7.1.3. Niwolumab

Niwolumab (przeciwciało anti-PD-1) w badaniu z losowym doborem u chorych po wycięciu przerzutów w stopniu IIIB, IIIC i IV wykazał po roku 10-procentową poprawę przeżyć wolnych od nawrotu choroby w stosunku do ipilimumabu przy mniejszej toksyczności (I, 1) i jest to obecnie wskazanie zarejestrowane i refundowane w Polsce [47]. Zaktualizowane dane przy dłuższym okresie obserwacji potwierdzają korzystny wpływ niwolumabu w leczeniu uzupełniającym przez rok niezależnie od statusu ekspresji PDL1 i mutacji *BRAF* w odniesieniu do RFS (HR 0,66) i DMFS (HR 0,76) [49], odsetek 3 letnich przeżyć wolnych od nawrotu choroby wyniósł 58% i był ponad 10% lepszy niż dla ipilimumabu. Podobne są wyniki obserwacji 4-letnich.

W badaniu klinicznym III fazy CheckMate 76K wykazano zmniejszenie ryzyka nawrotu czerniaka i poprawę RFS oraz niewielką, ale istotną statystycznie DMFS po rocznym zastosowaniu niwolumabu w porównaniu z placebo w grupie chorych na czerniaki bez przerzutów do węzłów chłonnych (stopień IIB i IIC), co doprowadziło do rejestracji tego wskazania, nie jest jednak wskazanie refundowane w Polsce [I,2A] [191].

1.7.1.4. Pembrolizumab

Wyniki badania Keynote-054/EORTC 1325 na 1019 chorych wskazują również na zmniejszenie ryzyka nawrotu choroby (HR dla RFS 0,57) oraz DMFS przy zastosowaniu leczenia uzupełniającego pembrolizumabem przez rok w porównaniu z placebo w grupie chorych na resekcyjny stopień III o większym ryzyku (IIIA o wielkości mikroprzerzutu > 1 mm, IIIB i IIIC) (I, 1) [50, 51]. Odsetek RFS po 3,5 roku obserwacji wyniósł w grupie leczonej uzupełniająco pembrolizumabem 59,8% w porównaniu z 41,4% dla grupy placebo [174].

Wyniki badania klinicznego Keynote-716 wykazały również zmniejszenie ryzyka nawrotu czerniaka i poprawę RFS po rocznym zastosowaniu pembrolizumabu w porównaniu z placebo w grupie chorych na czerniaki bez przerzutów do węzłów chłonnych (stopień IIB i IIC), co doprowadziło do rejestracji tego wskazania. Pembrolizumab w leczeniu uzupełniającym przez maksymalnie rok u chorych w stopniu zaawansowania IIB lub IIC poprawia istotnie RFS i jest zarejestrowany obecnie w tym wskazaniu refundowany w Polsce [1,2A]. [175]

1.7.1.5. Pozostałe leki immunologiczne

Inne metody immunoterapii (np. interleukina 2) lub leki o działaniu cytotoksycznym nie mają żadnego zastosowania w uzupełniającym leczeniu pooperacyjnym.

1.7.2. Terapia ukierunkowana molekularnie

1.7.2.1. Dabrafenib z trametynibem

Zastosowanie rocznego, uzupełniającego leczenia dabrafenibem z trametynibem w grupie chorych z obecnością mutacji *BRAF* w stopniu III o wysokim ryzyku (stopień IIIA o wielkości przerzutu > 1 mm, IIIB/C) wykazało poprawę przeżyć wolnych od nawrotu choroby i przeżyć całkowitych w porównaniu z placebo (1, 1) [52, 53]. Zaktualizowane dane z 4-letnich obserwacji potwierdzają korzyść z leczenia dabrafenibem z trametynibem (RFS: 54%; HR: 0,49; DFS: 67%; HR: 0,53) [53]. Ponadto przedstawiono również model oceniający odsetek dodatkowo wyleczonych chorych po zastosowaniu leczenia uzupełniającego (*cure rate*), który wynosi w tym przypadku aż 17%. Po 5 latach obserwacji odsetek chorych bez nawrotu choroby wynosił 52% w grupie leczonych dabrafenibem z trametynibem w porównaniu z 36% w grupie placebo [176].

1.7.3. Radioterapia uzupełniająca

W indywidualnych przypadkach po leczeniu chirurgicznym czerniaków o dużym ryzyku możliwe jest zastosowanie uzupełniającej radioterapii (RTH) (np. przeciwwskazania do terapii systemowej przy bardzo dużym ryzyku nawrotu czy brak możliwości zastosowania uzupełniającego leczenia systemowego przy nawrocie, gdyż było ono wcześniej zastosowane) — schemat dawkowania obejmuje hipofrakcjonowanie po 3– 8 Gy/frakcję lub frakcjonowanie konwencjonalne w zależności od lokalizacji. Wskazania do uzupełniającej RTH po wycięciu guza pierwotnego mogą obejmować: rozpoznanie czerniaka desmoplastycznego wyciętego z wąskimi marginesami, obecność „dodatnich” marginesów chirurgicznych (zwłaszcza po wycięciu wznowy miejscowej), obecność ognisk satelitarnych, nasilony neurotropizm.

W przypadku wycięcia wznowy miejscowej i limfadenektomii z powodu przerzutów w regionalnych węzłach chłonnych wskazaniami do uzupełniającej RTH mogą być: obecność naciekania pozatorebkowego węzła, zajęcie ≥ 4 węzłów chłonnych (stopień IIIC), średnica przerzutu > 3 cm, stwierdzenie przerzutów w węzłach chłonnych szyi (od 2 zmienionych przerzutowo węzłów chłonnych lub przy wielkości przerzutu minimum 2 cm), nawrót po resekcji [54, 55]. Wyniki jedyne zakończonego badania z losowym doбором chorych,

w którym oceniano wartość uzupełniającej RTH (48 Gy w 20 frakcjach) po limfadenektomii w przypadku dużego ryzyka nawrotu, potwierdziły poprawę kontroli miejscowej po zastosowaniu napromieniania bez wpływu na przeżycia całkowite i przy jednoczesnym zwiększeniu odległych powikłań lokoregionalnych i pogorszeniu jakości życia chorych, co oznacza, że stosowanie uzupełniającej RTH powinno być ograniczone (II, 2A) [56]. Nie należy rutynowo stosować uzupełniającej RTH po CLND.

1.7.4. Leczenie systemowe neoadjuwantowe

W świetle wyników 2 badań klinicznych leczenie przedoperacyjne chorych na czerniaki z klinicznymi przerzutami do węzłów chłonnych (+ ewentualnie resekcyjnymi przerzutami in transit – stopień IIIB-D) poprawia przeżycia wolne od zdarzeń (*event-free survival*, EFS). Badanie kliniczne III fazy NADINA [192] z [I,1] zastosowaniem przedoperacyjnie 2 cykli ipilimumabu (80 mg) z niwolumabem (240 mg) (plus ew. leczenie pooperacyjne przy braku całkowitej lub prawie całkowitej odpowiedzi patologicznej w preparacie pooperacyjnym) w porównaniu z leczeniem uzupełniającym niwolumabem przez 12 miesięcy (ramię standardowe) oceniało 423 chorych z klinicznymi przerzutami do regionalnym węzłów chłonnych (plus ewentualnie do 3 resekcyjnych przerzutów in transit). 12-miesięczne EFS w grupie z leczeniem neoadjuwantowym było o 26% lepsze niż w ramieniu standardowym: 83,7% (99,9% confidence interval [CI], 73,8 – 94,8) vs 57,2% (99,9% CI, 45,1 to 72,7) (HR 0,32). W grupie otrzymującej leczenie neoadjuwantowe stwierdzono dużą odpowiedź patomorfologiczną (całkowitą lub prawie całkowitą odpowiedź patomorfologiczną) u 59,0% chorych, 8,0% miało odpowiedź częściową, 26,4% nie odpowiedziało na leczenie, 2,4% miało progresję choroby, a 4,2% nie wykonano zabiegu operacyjnego. W grupie z dużą odpowiedzią patologiczną 12-miesięczne RFS wyniosło 95,1%.

W drugim randomizowanym badaniu klinicznym SWOG 1801 fazy II [193] [II, 2A] włączono pacjentów z klinicznie wykrywalnymi zmianami przerzutowymi do węzłów chłonnych, którzy kwalifikowali się do chirurgicznej resekcji. Chorzy zostali losowo przydzieleni do ramienia otrzymującego trzy dawki neoadjuwantowego (przedoperacyjnego) pembrolizumabu, operacji i 15 dawek adiuwantowego pembrolizumabu (grupa neoadjuwantowo-adiuwantowa) lub do ramienia z operacją a następnie otrzymującej pembrolizumab (200 mg dożylnie co 3 tygodnie, łącznie 18 dawek) przez około rok lub do nawrotu choroby lub wystąpienia niedopuszczalnych działań toksycznych (grupa otrzymująca wyłącznie adiuwant). Po medianie czasu obserwacji wynoszącej 14,7 miesiąca, grupa otrzymująca neoadjuwant-adiuwant (154 pacjentów) miała istotnie dłuższe przeżycie wolne od nawrotu choroby niż grupa otrzymująca wyłącznie adiuwant (159 pacjentów) ($p=0,004$ w teście log-rank). Przeżycie wolne od zdarzeń po 2 latach wyniosło 72% (95% przedział ufności [PU], 64 do 80) w grupie otrzymującej neoadjuwant-adiuwant i 49% (95% PU, 41 do 59) w grupie leczonej tylko pooperacyjnie. Toksyczność leczenia była podobna w obu ramionach.

Leczenie neoadjuwantowe w Polsce w chwili obecnej nie jest refundowane, ale rekomendowane.

Tabela 9 Podsumowanie najważniejszych badań nad leczeniem uzupełniającym chorych na czerniaka o wysokim ryzyku nawrotu choroby (stopień III i IV)

Badanie	COMBI-AD dabrafenib + trametynib vs. placebo	Checkmate 238 ipilimumab vs. niwolumab	EORTC 1325/ Keynote 054 pembrolizumab vs. placebo
Autor	Long 2017 Hauschild 2018	Weber 2017 Ascierto 2020	Eggermont 2018 Eggermont 2020
Populacja w badaniu	IIIA (> 1 mm), IIIB, IIIC	IIIB, IIIC, IV	IIIA (> 1 mm), IIIB, IIIC
Mutacje BRAF	100%	41% / 43%	44% / 43%
RFS	67% vs. 44% (2-letnie); HR 0,47 58% vs. 39% (3-letnie) 54% vs. 38% (4-letnie); HR 0,49 52% vs. 36% (5-letnie);	66% vs. 53% (18-mies.); HR 0,66 62,6% vs. 50,2% (24- mies.); HR 0,65 58% vs. 45% (36-mies.) 52% vs. 41% (48-mies.); HR 0,68	HR 0,57%; różnica 18- mies. 18,2%: 71,4% vs. 53,2% 36-mies. różnica 20% 64% vs. 44%
OS	91% vs. 83% (2-letnie) 86% vs. 77% (3-letnie); HR 0,57	78% vs 77% (4-letnie)	NA

NA (not available) - brak danych; OS (overall survival) - przeżycie całkowite; RFS (relapse-free survival) - przeżycie wolne od nawrotu choroby

1.8. Leczenie chorych w stadium uogólnienia

Wyniki leczenia chorych na czerniaki skóry w IV stopniu zaawansowania są nadal niezadowolające — obecnie mediana całkowitego przeżycia przekracza 12–24 miesiące, ale 5-letnie przeżycia dotyczą około 20–40% chorych.

Czynnikami o znamionym znaczeniu rokowniczym u chorych na czerniaka w stopniu IV są stan sprawności (wg skali ECOG — *Eastern Cooperative Oncology Group performance status*), poziom aktywności LDH oraz lokalizacja ognisk przerzutowych. W przypadku kwalifikacji chorego do leczenia chirurgicznego lub leczenia systemowego w IV stopniu zaawansowania należy dokonać oceny aktywności choroby za pomocą badań obrazowych (TK klatki piersiowej, jamy brzusznej i miednicy z kontrastem; MRI mózgu z kontrastem) lub badania PET-TK (jedynie izolowane ogniska przerzutowe kwalifikowane do resekcji) [1].

W przypadku zmian wtórnych w skórze, tkankach miękkich, pozaregionalnych węzłach chłonnych (M1a; lepsze rokowanie) należy zawsze rozważyć możliwość chirurgicznego usunięcia zmian — podobnie należy postąpić przy izolowanych (choć niekoniecznie pojedynczych) przerzutach do narządów mięszzowych, a następnie podjąć decyzję co do kwalifikacji chorego do leczenia uzupełniającego niwolumabem (I, 1). W przypadku zmian niemożliwych do wycięcia wybór postępowania zależy od obecności przerzutów w ośrodkowym układzie nerwowym, których stwierdzenie nakazuje w pierwszej kolejności rozważyć (decyzja zależna od umiejscowienia i liczby zmian) zastosowanie leczenia neurochirurgicznego i/lub napromieniania ośrodkowego układu nerwowego (najczęściej stereotaktycznego lub radiochirurgii [57]) w celu opóźnienia wystąpienia krwawienia lub zaburzeń neurologicznych. Napromienianie zmian w ośrodkowym układzie nerwowym może również stanowić element leczenia skojarzonego podczas immunoterapii (preferowane) lub leczenia ukierunkowanego molekularnie na białko *BRAF* (II, 2B). Nie ma wskazań do napromieniania całego mózgowia (WBRT, *whole brain radiotherapy*) w ramach leczenia uzupełniającego po leczeniu miejscowym przerzutów czerniaka do OUN, gdyż nie poprawia to wyników leczenia. Opublikowano szczegółowe zalecenia postępowania przy przerzutach czerniaka do mózgowia [58].

W postępowaniu paliatywnym RTH znajduje również zastosowanie u chorych z przerzutami w tkankach miękkich (owrzodzenia i ból) i kościach (ból).

Postęp w leczeniu uogólnionego czerniaka, przy niewielkiej skuteczności klasycznych leków cytotoksycznych, wiąże się z immunoterapią nieswoistą za pomocą przeciwciał monoklonalnych anty-CTLA4 (ipilimumab) lub anty-PD1 (niwolumab, pembrolizumab) hamujących ogólnoustrojowe mechanizmy immunosupresji w celu indukcji odpowiedzi przeciwnowotworowej (aktywacja limfocytów T) oraz leczeniem ukierunkowanym molekularnie za pomocą inhibitorów kinaz serynowo-treoninowych (dabrafenib z trametynibem, wemurafenib z kobimetynibem lub enkorafenib z binimetynibem) (I, A). Leczenie wymienionymi lekami jest refundowane w Polsce w ramach programu lekowego B.59. Leczenie systemowe powinno być prowadzone w ośrodkach posiadających pełny zakres

możliwości terapeutycznych [59]. Nadal należy rozważać kwalifikowanie chorych na uogólnionego czerniaka do prospektywnych badań klinicznych.

1.8.1. Chemioterapia

Dakarbazyna to jedyny zarejestrowany w uogólnionym czerniaku lek cytotoksyczny, przy czym jej skuteczność jest ograniczona (obiektywna odpowiedź — 15% chorych, mediana czasu trwania odpowiedzi — 4 miesiące) [1]. Jedynym zarejestrowanym schematem stosowania dakarbazyny jest podawanie leku przez 5 kolejnych dni w dobowej dawce 200 mg/m²; możliwość 1-dniowego stosowania leku w większej dawce (850–1000 mg/m² co 3 tygodnie) nie została formalnie zatwierdzona, chociaż jest postępowaniem użytecznym w praktyce. Paklitaksel w monoterapii lub stosowany łącznie z karboplatiną nie przedłuża zasadniczo czasu trwania odpowiedzi w ramach drugiej linii leczenia.

Badania z losowym doбором chorych nie potwierdziły większej skuteczności wielolekowych schematów z udziałem dakarbazyny w skojarzeniu z cisplatiną, alkaloidami barwinka (np. winblastyna) i pochodnymi nitrozomocznika (np. karmustyna) oraz tamoksyfenem. Chemioterapię obecnie można zastosować po wyczerpaniu możliwości immunoterapii i terapii celowanej, nie jest wskazana jako leczenie pierwszej linii.

1.8.2. Immunoterapia

1.8.2.1. Przeciwciała anty CTLA-4 (ipilimumab)

Ipilimumab został zarejestrowany do leczenia chorych na uogólnione czerniaki i wykazał — w porównaniu z peptydową szczepionką gp100 w drugiej linii — znamienne zwiększenie mediany przeżycia całkowitego (różnica ok. 3,5 miesiąca) bez istotnego wpływu na czas przeżycia wolnego od progresji choroby [60, 61]. Kinetyka i czas trwania odpowiedzi dla ipilimumabu są odmienne niż w klasycznej chemioterapii — korzyść z leczenia obserwuje się dopiero po 3–4 miesiącach, co ogranicza jego zastosowanie do chorych na zaawansowanego czerniaka o minimalnych objawach, dobrym stanie sprawności i powolnym przebiegu choroby oraz (z uwagi na profil bezpieczeństwa) bez towarzyszących chorób autoimmunologicznych. W związku z późnym występowaniem obiektywnych odpowiedzi wiążąca ocena skuteczności terapii ipilimumabem powinna być dokonana po 12 tygodniach od rozpoczęcia leczenia, zwłaszcza biorąc pod uwagę możliwość wystąpienia we wczesnym okresie terapii zjawiska paradoksalnej progresji (tzw. pseudoprogresji) związanej z naciekaniem guzów przez komórki czynne immunologicznie. W celu obiektywnej obrazowej oceny odpowiedzi na leczenie ipilimumabem wskazane jest stosowanie kryteriów odpowiedzi immunologicznej [60–62]. Obecnie nie są znane czynniki predykcyjne odpowiedzi na leczenie ipilimumabem. Zalecany schemat dawkowania w monoterapii to 3 mg/kg masy ciała podawane dożylnie co 3 tygodnie, ogółem stosuje się 4 dawki (I, 1). Odsetek obiektywnych odpowiedzi na leczenie ipilimumabem jest niewielki (ok. 10%), długotrwałe korzyści odnosi ograniczona liczba chorych (20–25%), jednak charakteryzują się oni wieloletnimi przeżyciami (najdłuższe obserwacje sięgają 10 lat). Problemem przy terapii ipilimumabem są działania niepożądane

związane z reakcjami autoimmunologicznymi (działania niepożądane w stopniach III–IV występują u ok. 20–25% chorych). Do najczęstszych immunologicznych działań niepożądanych należą zmiany skórne, zapalenie jelita grubego (objawiające się najczęściej biegunką), hepatotoksyczność i endokrynopatie (w tym niedoczynność przysadki i tarczycy). W przypadku znacznego nasilenia objawów należy bezzwłocznie zastosować glikokortykosteroidy (prednizon w dawce 1–2 mg/kg masy ciała/dzień lub ekwiwalent) i prowadzić dalsze leczenie we współpracy z ośrodkiem referencyjnym. Odpowiednie algorytmy postępowania są dostępne [61] i powinny być rygorystycznie stosowane od momentu wystąpienia pierwszych objawów sugerujących toksyczność immunologiczną. Leczenie ipilimumabem powinno być prowadzone jedynie w ośrodkach o najwyższym poziomie referencyjności, które zapewniają możliwość kompleksowego postępowania diagnostyczno-terapeutycznego. Nie jest uzasadnione podejmowanie wspomnianego leczenia w ośrodkach, które nie posiadają pełnych możliwości postępowania. Ipilimumab w monoterapii nie jest obecnie stosowany w pierwszej linii leczenia chorych na zaawansowanego czerniaka i nie jest refundowany w monoterapii.

W świetle obecnych wyników badań ipilimumab w monoterapii nie stanowi podstawowego rodzaju immunoterapii u chorych na zaawansowane czerniaki, gdyż przynosi gorsze wyniki niż przeciwciała anti-PD-1, przy gorszym profilu bezpieczeństwa. Leczenie należy rozpoczynać od przeciwciał anti-PD-1 (niwolumab lub pembrolizumab) w monoterapii lub w skojarzeniu z anti-CTLA-4 (I, 1), obecnie terapie te są refundowane w Polsce w ramach programu lekowego B.59, zaś ipilimumab nie jest obecnie finansowany w Polsce w monoterapii.

1.8.2.2. Przeciwciała anti-PD-1 (niwolumab i pembrolizumab)

Obecnie immunoterapia w czerniakach skóry jest przede wszystkim związana z zastosowaniem blokady punktów kontrolnych układu immunologicznego PD-1 w monoterapii (niwolumab w stałej dawce 240 mg co 2 tygodnie lub 480 mg co 4 tygodnie lub pembrolizumab w dawce 200 mg co 3 tygodnie lub 400 mg co 6 tygodni) (I, 1) [63–66] lub w skojarzeniu z przeciwciałami anti-CTLA-4 (I, B) [67]. Preparaty te wykazały w warunkach klinicznych w monoterapii lub w kombinacji z ipilimumabem długotrwałą korzyść kliniczną u części chorych na zaawansowane czerniaki i znaczne odsetki odpowiedzi (sięgające 50%), przy przeżyciach rocznych na poziomie 70–80%. Stosowanie niwolumabu lub pembrolizumabu wiąże się z odsetkiem przeżyć 2-letnich rzędu 50–60% (mediana przeżyć przekracza 2 lata, odsetek przeżyć 3-letnich wynosi ok. 45%, a 5-letnich 29-44%), przy akceptowalnej toksyczności [70, 177] (ok. 15% w stopniu III/IV, czyli istotnie mniej niż w przypadku ipilimumabu), choć najcięższe objawy również dotyczą immunologicznych działań niepożądanych. W badaniach potwierdzono większą skuteczność pembrolizumabu w odniesieniu do czasu przeżycia całkowitego i czasu wolnego od progresji choroby w porównaniu z ipilimumabem w pierwszej linii terapii oraz w porównaniu z chemioterapią po niepowodzeniu wcześniejszej terapii [63–65].

W badaniu klinicznym leczenie przeciwciałem anti-PD-1 — pembrolizumabem — stosowano maksymalnie do 2 lat. W grupie 104 chorych, którzy ukończyli 2-letni okres leczenia tym

lekiem, 102 chorych (98%) nadal żyje, zaś 9-miesięczny odsetek przeżyć wolnych od progresji choroby wyniósł 91% (czyli u większości kontrola choroby utrzymuje się po przerwaniu aktywnego leczenia). Opierając się na dostępnych danych literaturowych można obecnie rozważyć przerwanie immunoterapii przeciwciałami antyPD1 u chorych, u których utrzymuje się obiektywna odpowiedź (CR, PR)/korzyść kliniczna (II, 2B) [68]. W przypadku progresji choroby po planowej przerwie, leczenie można wznowić tym samym lekiem, co jest zgodne z zapisem programu lekowego.

1.8.2.3. Przeciwciała anty-PD-1 z anty-CTLA-4 (niwolumab z ipilimumabem)

Wyniki badania klinicznego, w którym porównano skuteczność niwolumabu w monoterapii, ipilimumabu w monoterapii oraz połączenia obu leków, wskazują, że niwolumab okazał się bardziej skuteczny niż ipilimumab (mediana przeżycia wolnego od progresji choroby wynosiła odpowiednio 6,9 wobec 2,9 miesiąca), jednak najskuteczniejsza (przy porównaniu z ipilimumabem) okazała się kombinacja tych leków (mediana przeżycia wolnego od progresji choroby 11,5 miesiąca) [67] (I, 1), choć założenia badania nie zakładały formalnego porównania wyników leczenia kombinacją niwolumabu z ipilimumabem oraz monoterapii niwolumabem. Wyniki leczenia skojarzonego ipilimumabem z niwolumabem były lepsze przy obecności mutacji *BRAF* [69], a po 5 latach przeżycia całkowite w ramieniu skojarzonym wyniosły 52% (czyli mediana przekroczyła 60 miesięcy) w porównaniu z 44% dla monoterapii niwolumabem [69]. Odsetek PFS po 6,5 roku wyniósł dla skojarzenia niwolumabu z ipilimumabem 34%, a mediana OS 72,1 miesiąca [178]. Działania niepożądane w stopniu nasilenia III–IV według *Common Terminology Criteria for Adverse Events* (CTCAE) obserwowane były istotnie częściej w ramieniu otrzymującym leczenie skojarzone (56,5%), podczas gdy w ramieniu z niwolumabem było to 19%, a w ramieniu z ipilimumabem — 27%. Skojarzona immunoterapia, a nie monoterapia anty-PD1 może być preferowaną opcją u chorych będących w dobrym stanie sprawności z gorszymi czynnikami rokowniczymi (w tym z mutacją *BRAF*, dużą aktywnością LDH, czerniakami wywodzącymi się z błon śluzowych [71–73] i bezobjawowymi przerzutami do mózgu) (II, 2A) [74, 75, 194]. Leczenie skojarzone niwolumabem z ipilimumabem jest finansowane w Polsce w pierwszej linii terapii w ramach programu lekowego B.59.

1.8.2.4. Przeciwciała anty-PD-1 z anty-LAG-3 (niwolumab z relatlimabem)

Skojarzenie niwolumabu z inhibitorem LAG-3 relatlimabem wykazuje poprawę PFS w porównaniu z monoterapią niwolumabem w pierwszej linii terapii przerzutowego czerniaka (12-miesięczne odsetki PFS, odpowiednio 47,7% vs 36,0%), przy niewielkim zwiększeniu toksyczności. Inhibitor LAG-3 (relatlimab) w skojarzeniu z niwolumabem istotnie poprawia PFS w porównaniu z monoterapią anty-PD-1 u chorych na przerzutowe lub nieresekcyjne czerniaki w I linii terapii [II, 1]. Wyniki badania III fazy RELATIVITY-047 porównującego zastosowanie niwolumabu z relatlimabem w porównaniu z niwolumabem w pierwszej linii terapii chorych na zaawansowanego czerniaka doprowadziła do rejestracji tej terapii w Unii Europejskiej dla grupy chorych z niską (<1%) ekspresją PD-L1 [195]. Analiza wyników odległych

leczenia chorych za pomocą niwolumabu z relatlimabem w badaniu RELATIVITY-047 przy długim okresie obserwacji (mediana 25,3 miesiąca) potwierdziła korzyści z terapii skojarzonej w porównaniu z monoterapią niwolumabem [196]: mediana PFS wyniosła 10,2 miesiąca vs. 4,6 miesiąca (czyli ponaddwukrotne wydłużenie bez względu na status mutacji *BRAF*), wykazano również większy odsetek OS (mediana OS nie została osiągnięta w porównaniu z 33,2 miesiąca dla niwolumabu, odsetek przeżyć 4-letnich 52% vs. 42%). Ponadto osiągnięty odsetek obiektywnych odpowiedzi na leczenie (ORR) był znamienne wyższy w grupie leczonej niwolumabem z relatlimabem niż monoterapią. Jest to leczenie obecnie refundowane w terapii przerzutowego czerniaka w pierwszej linii leczenia w ramach programu B.59. Jest to terapia istotnie mniej toksyczna niż terapia ipilimumabem z niwolumabem, ale powinna przede wszystkim zastępować monoterapię anty-PD-1.

1.8.3. Leczenie ukierunkowane molekularnie

1.8.3.1. Inhibitory BRAF/MEK

Obecność mutacji w szlaku RAS/RAF/MEK/ERK kinazy MAP (MAPK) stwierdza się w około 75% przypadków czerniaka skóry. Dominującym mechanizmem prowadzącym do nadaktywności szlaku *RAS/RAF/MAPK* w czerniaku skóry jest mutacja genu kodującego kinazę *BRAF*, przy czym mutacje somatyczne w genie *BRAF* obserwuje się w 50–70% czerniaków skóry powstających w miejscach nienarażonych na długotrwałe działanie promieni słonecznych. Opublikowane w 2011 roku wyniki rejestracyjnego badania III fazy z zastosowaniem wemurafenibu w pierwszej linii u chorych z mutacją *BRAF* V600 wykazały zarówno odpowiedzi na leczenie u 48% leczonych inhibitorem *BRAF* (iBRAF) wobec 5% otrzymujących dakarbazynę, jak i znaczącą poprawę przeżyć wolnych od progresji (różnica ok. 5 miesięcy) i przeżyć całkowitych (różnica ok. 3 miesiące) [76].

Wemurafenib został zarejestrowany do leczenia chorych na zaawansowane czerniaki z mutacją *BRAF* (oznaczanie tej mutacji jest możliwe w polskich ośrodkach za pomocą zwalidowanego testu) (I, A). Mimo że u większości chorych dochodzi do rozwoju oporności na leczenie (mediana przeżyć wolnych od progresji wynosi 6–7 miesięcy), wyniki badania II–III fazy wykazały medianę przeżyć całkowitych u chorych na przerzutowe czerniaki rzędu 13–16 miesięcy, co znacznie przewyższa obserwowane wcześniej przeżycia w tej grupie chorych. Wemurafenib charakteryzuje się istotną toksycznością skórną (nadwrażliwość na promieniowanie UV), hepatotoksycznością typową dla inhibitorów kinaz oraz prowadzi do powstawania wtórnych nowotworów (rak lub rógowiak kolczystokomórkowy skóry u niemal 20% leczonych). Wtórne nowotwory skóry mogą się rozwinąć już w kilka tygodni po rozpoczęciu terapii wemurafenibem. Ich rozpoznanie jest wskazaniem do leczenia miejscowego, ale nie wymaga odstawienia leku. Działania niepożądane powodują dość często konieczność redukcji dawki wemurafenibu. W 2012 roku potwierdzono skuteczność terapeutyczną innego inhibitora *BRAF* — dabrafenibu (charakteryzującego się skutecznością porównywalną z wemurafenibem, ale innym profilem toksyczności — między innymi mniejszą toksycznością skórną, a większą częstością gorączek). Mediana czasu wolnego od progresji

choroby wyniosła 6,7 miesiąca dla dabrafenibu vs. 2,9 miesiąca dla dakarbazyny, zaś raportowana w 2013 roku mediana przeżyć całkowitych przy leczeniu dabrafenibem wyniosła 18,2 miesiąca (I, 1) [77]. W badaniu III fazy potwierdzono również skuteczność inhibitora *MEK* (iMEK) — trametynybu — w leczeniu chorych na przerzutowe czerniaki z obecnością mutacji *BRAF* (I, 2B) [78].

Skuteczność inhibitorów *MEK* obserwowano również u chorych z mutacjami *NRAS* [79] (II, 2B), nie jest to wskazanie refundowane w Polsce.

Najnowsze wyniki badań (COMBI-d, COMBI-v, coBRIM i COLUMBUS) wykazały, że u chorych na przerzutowe czerniaki z obecnością mutacji *BRAF* zastosowanie kombinacji inhibitorów *BRAF* i *MEK* (dabrafenibu z trametynybem, wemurafenibu z kobimetynybem lub enkorafenibu z binimetynybem) przynosi lepsze efekty niż monoterapia, bez zwiększenia toksyczności i przy poprawie jakości życia chorych (I, 1) [80–86]. Mediana przeżyć przy stosowaniu tych leków wydłużyła się do około 23–33 miesięcy, przy medianie czasu wolnego od progresji choroby wynoszącej około 12–14 miesięcy [86, 179, 180]. Najlepsze przeżycia całkowite uzyskuje się u chorych z prawidłową aktywnością LDH oraz prawidłowym stężeniem LDH i mniej niż 3 narządami zajętej przez przerzuty. Należy pamiętać, że u chorych poddanych immunoterapii obserwujemy również lepsze wyniki leczenia przy prawidłowej aktywności LDH i mniejszej masie nowotworowej.

Wszystkie kombinacje lekowe są dostępne obecnie w Polsce w ramach programu lekowego w pierwszej lub kolejnych liniach terapii chorych na zaawansowane czerniaki z potwierdzoną obecnością mutacji *BRAF V600* w ramach programu lekowego B.59. Wymienione leki mają korzystne działanie również u chorych ze stabilnymi lub/i bezobjawowymi przerzutami w mózgu.

Nową opcją w leczeniu ukierunkowanym molekularnie jest powrót do terapii skojarzonej inhibitorami *BRAF* i *MEK* po wcześniejszym ich odstawieniu z powodu progresji. W badaniu II fazy wykazano, że u 8 z 25 chorych (32%) uzyskano przy ponownym wdrożeniu leczenia dabrafenibem i trametynybem częściową odpowiedź, a stabilizację choroby u kolejnych 40%, przy czym mediana czasu wolnego od progresji choroby przy takiej reindukcji leczenia wyniosła 4,9 miesiąca [87]. W 2017 roku podczas kongresu ASCO analizie poddano 116 chorych na zaawansowanego czerniaka, którzy otrzymywali leczenie z inhibitorem *BRAF* i po przerwie w terapii (związanej z leczeniem kolejnej linii po progresji podczas wcześniejszej terapii) ponownie stosowano u nich leczenie inhibitorem *BRAF* ± *MEK*. Mediana czasu trwania tej terapii za pierwszym razem wyniosła 9,4 miesiąca oraz 7,7 miesiąca przy powrocie do leczenia ukierunkowanego molekularnie. Po powrocie do leczenia inhibitorami *BRAF* ± *MEK* odsetek odpowiedzi wyniósł 43%: całkowite odpowiedzi — 3%, częściowe odpowiedzi — 39%, stabilizacja choroby — 24% i progresja choroby — 30%, brak danych — 4%. Mediana czasu przeżycia całkowitego od rozpoczęcia ponownego leczenia wyniosła 9,8 miesiąca (III, 2A) [88, 89]. Nie jest znany optymalny czas jaki powinien upłynąć do zakończenia leczenia inhibitorami *BRAF+MEK* do jego wznowienia w kolejnej linii leczenia.

1.8.3.2. Inhibitory kinazy KIT

W rzadkich przypadkach chorych na czerniaki z mutacją *KIT* obserwowano aktywność inhibitorów kinazy *KIT*, które nie są objęte refundacją w tym wskazaniu (II, B) [90].

1.8.4. Sekwencja terapii systemowej

Wyniki dwóch badań klinicznych II fazy wskazują u chorych na czerniaki z obecnością mutacji *BRAF*, że optymalne jest rozpoczynanie terapii systemowej w tej grupie chorych od immunoterapii skojarzonej niwolumabem z ipilimumabem (II, 2A) [181, 182]. Należy zauważyć, że aktywność inhibitorów *BRAF* jest zachowana po wcześniejszej immunoterapii, jak również skuteczność immunoterapii (anty-PD-1) występuje po wcześniejszym leczeniu inhibitorami *BRAF* (ryc. 1.3) [91]. Brakuje istotnych danych, co do preferowanego leczenia systemowego w razie nieoperacyjnego nawrotu lub rozsiewu choroby po wcześniejszej terapii uzupełniającej. (Tabela 4 podsumowuje zalecenia konsensusu ESMO dla takiej sytuacji klinicznej) (IV, 2B) [92]. Ponieważ inhibitory *BRAF* (plus inhibitory *MEK*) u chorych na zaawansowane czerniaki z mutacją *BRAF* powodują szybką odpowiedź i kontrolę nowotworu u większości chorych, przy ograniczonym czasie trwania odpowiedzi związanym z aktywacją mechanizmów oporności, leki te powinno się rozważać jako postępowanie z wyboru jedynie u chorych z objawami choroby i znaczną dynamiką choroby i/lub dużą masą nowotworu. Długotrwała odpowiedź w wyniku zastosowanego leczenia, nawet po zakończeniu podawania immunoterapii, jest jednym z głównych czynników decydujących o wyborze tej metody leczenia w pierwszej linii choroby uogólnionej. Dobór terapii systemowej u chorych z mutacją w genie *BRAF* powinien być indywidualny w zależności od zakładanych celów terapii (krótkotrwała vs długoterminowa korzyść kliniczna) oraz cech klinicznych tj. np. stopień sprawności, stopień zajęcia narządów, dynamika choroby, objawy choroby nowotworowej, choroby współistniejące itd..

1.8.5. Leczenie skojarzone

W 2020 roku opublikowano wyniki badania klinicznego III fazy IMspire150, gdzie w leczeniu pierwszej linii terapii w grupie chorych na zaawansowanego czerniaka (nieresekcyjny stopień IIIc/IV) z obecnością mutacji *BRAF* przeprowadzono randomizację do skojarzenia trójskładnikowego atezolizumabu (immunoterapia anty-PD-L1), wemurafenibu i kobi metynibu w porównaniu z placebo, wemurafenibem i kobimetynibem (grupa kontrolna) [93]. W badaniu stwierdzono istotną klinicznie i statystycznie poprawę przeżyć wolnych od progresji choroby (PFS) w grupie z atezolizumabem w porównaniu z placebo (15,1 vs. 10,6 miesiąca; HR 0,78; 95% CI 0,63– 0,97; p = 0,0249) — PFS było oceniane lokalnie przez badaczy [93]. Długość trwania odpowiedzi była również istotnie większa w ramieniu z atezolizumabem (21 miesiący) w porównaniu z grupą kontrolą (12,6 miesiąca) (II, 2B). Kombinacja trójlekowa wydaje się interesującą opcją, choć odległe wyniki mogą być porównywalne do leczenia skojarzonego ipilimumabem z niwolumabem, jej rola obecnie nie jest zdefiniowana i jest to leczenie zarejestrowane jedynie w Stanach Zjednoczonych.

Tabela 10 Opcje lecznicze u chorych w razie nawrotu do stadium choroby nieresekcyjnej po leczeniu uzupełniającym

Leczenie adjuwantowe	Leczenie pierwszej linii w sytuacji przerzutów, gdy nawrót choroby wystąpił w czasie leczenia uzupełniającego lub w okresie < 6 miesięcy po zakończeniu leczenia adjuwantowego		Leczenie pierwszej linii w sytuacji przerzutów, gdy nawrót choroby wystąpił w okresie >6 miesięcy po zakończeniu leczenia adjuwantowego	
	Mutacje <i>BRAF</i>	<i>BRAF WT (wild type)</i>	Mutacje <i>BRAF</i>	<i>BRAF WT (wild type)</i>
Anty-PD-1	Ipilimumab + niwolumab Ipilimumab	Ipilimumab + niwolumab Ipilimumab	Anty-BRAF/MEK Ipilimumab + niwolumab Anty-PD-1 Ipilimumab	Ipilimumab + niwolumab Anty-PD-1 Ipilimumab
Anty-BRAF/MEK	Anty-PD-1 Ipilimumab + niwolumab		Ipilimumab + niwolumab Anty-PD-1 Anty-BRAF/MEK Ipilimumab	

Tabela 11 Rekomendowane badania kontrolne w czerniaku skóry [197]

Stadium czerniaka	Badania kontrolne	Częstotliwość
<p>Wczesne czerniaki po wycięciu ogniska pierwotnego bez przerzutów do węzłów chłonnych (stopnie IA-IIA)</p>	<p>Badanie przedmiotowe i podmiotowe obejmujące dokładną ocenę całej skóry, okolicy blizny po usuniętym czerniaku oraz regionalnych węzłów chłonnych; USG regionalnych węzłów chłonnych w stopniach \geqpT1b, gdy nie wykonano biopsji węzła wartowniczego; nie ma wskazań do rutynowego wykonywania badań laboratoryjnych; ew. RTG klatki piersiowej badania obrazowe (TK klatki piersiowej, jamy brzusznej, miednicy, ew. szyi z kontrastem lub PET-TK oraz MR mózgu lub inne) zawsze w razie objawów klinicznych; edukacja chorego obejmująca czynniki ryzyka oraz samokontrolę (ocena skóry i węzłów chłonnych)</p>	<p>co 6-12 miesięcy przez pierwsze 5 lat, następnie raz w roku jeśli są wskazania kliniczne (kontrolę można prowadzić poza ośrodkiem specjalistycznym)</p>
<p>Miejscowo zaawansowane czerniaki po wycięciu ogniska pierwotnego bez przerzutów do węzłów chłonnych (stopnie IIIB-IIC)</p>	<p>badanie przedmiotowe i podmiotowe, obejmujące dokładną ocenę całej skóry, okolicy blizny po usuniętym czerniaku oraz regionalnych węzłów chłonnych; RTG klatki piersiowej, USG jamy brzusznej - opcjonalnie. USG regionalnych węzłów chłonnych, jeśli w stopniach \geqpT1b nie wykonano biopsji węzła wartowniczego; badania obrazowe (TK klatki piersiowej, jamy brzusznej, miednicy +/- szyi z kontrastem lub PET-TK oraz MR mózgu) co 3-12 miesięcy przez pierwsze 2 lata, następnie co 6- 12 miesięcy przez kolejne 3 lata i zawsze w razie objawów klinicznych; stopniu IIIB-IIC można zastosować badania TK co 6-12 miesiocy i ewentualnie raz w roku badanie MR mózgu (przez pierwsze 2-3 lata); nie ma wskazań do rutynowego wykonywania badań obrazowych po 3-5 latach; nie ma wskazań do rutynowego wykonywania badań laboratoryjnych; edukacja chorego, obejmująca czynniki ryzyka oraz samokontrolę (ocena skóry i węzłów chłonnych)</p>	<p>co 3-6 miesięcy przez pierwsze 2-3 lata, następnie co 6-12 miesięcy do 5 lat i raz w roku po upływie 5 lat jeśli są wskazania kliniczne</p>
<p>Po wycięciu przerzutów do okolicznych węzłów chłonnych lub wznowy miejscowej/ogniska</p>	<p>Badanie przedmiotowe i podmiotowe, obejmujące dokładną ocenę całej skóry, okolicy blizny po usuniętym czerniaku oraz regionalnych węzłów chłonnych;</p>	<p>Co 3-4 miesiące przez pierwsze 2 lata, co 3-6 miesięcy przez kolejne lata i następnie raz w</p>

<p>satelitarnego/<i>in-transit</i> (stopnie IIIA-IIID) lub obecność przerzutu do wartowniczego węzła chłonnego bez limfadenektomii</p>	<p>ew. RTG klatki piersiowej; USG splotu chłonnego co 4-6 miesięcy w razie stwierdzenia przerzutu do węzła wartowniczego bez wykonania limfadenektomii; należy rozważyć badania obrazowe (TK klatka piersiowa, jama brzuszna, miednica +/- szyja z kontrastem lub PET-TK oraz MR mózgu) co 3-12 miesięcy przez pierwsze 2 lata, następnie co 6-12 miesięcy przez kolejne 3 lata, zwłaszcza w stopniu IIIA/IIID; nie ma wskazań do rutynowego wykonywania badań obrazowych po 3-5 latach; nie ma wskazań do rutynowego wykonywania badań laboratoryjnych; badania obrazowe (TK kl. piersiowa, jama brzuszna, miednica +/- szyja z kontrastem lub PET-TK oraz MR mózgu lub inne) zawsze w razie objawów klinicznych; edukacja chorego obejmująca czynniki ryzyka oraz samokontrolę (ocena skóry i węzłów chłonnych)</p>	<p>roku po upływie 5 lat jeśli są wskazania kliniczne</p>
<p>Po leczeniu przerzutów odległych (stopień IV)</p>	<p>ocena zmian przerzutowych, stężenie LDH w surowicy krwi badania obrazowe (TK kl. piersiowa, jama brzuszna, miednica, ew. szyja z kontrastem lub PET-TK oraz MR mózgu lub inne) w zależności od lokalizacji</p>	<p>Program wizyt kontrolnych indywidualny dla danego chorego</p>

1.9. Rehabilitacja

U pacjentów leczonych z powodu czerniaka, u których usunięto węzły chłonne pachowe lub pachwinowe, może wystąpić obrzęk limfatyczny kończyny po tej stronie. Mniejsze prawdopodobieństwo wystąpienia obrzęku jest po procedurze biopsji węzła wartowniczego.

Obrzęk chłonny jest to nadmierne nagromadzenie bogatobiałkowego płynu w przestrzeniach międzykomórkowych. Prowadzi to do chronicznych stanów zapalnych, zwłóknień i zmian okołostawowych oraz zmian emocjonalnych z powodu przewlekłej, postępującej dysfunkcji (**Tabela 12**). Według piśmiennictwa ryzyko rozwoju obrzęku kończyny dolnej po wykonaniu biopsji węzłów wartowniczych pachwinowych wynosi od 7,6 do 35,1%, a w przypadku limfadenektomii — od 48,8 do 82,5%. Odsetek występowania obrzęku kończyny górnej po limfadenektomii pachowej wynosi od 4,4 do 14,6% [94].

Tabela 12 Stadia obrzęku chłonnego

Stadium	Obraz kliniczny	Zachowawcza terapia
I (utajone)	Zmniejszona objętość transportowa chłonki Obrzęk niewidoczny Subiektywne, negatywne odczucie pacjenta	Elewacja kończyny Automasaż Rękaw lub nogawica profilaktycznie z 1. stopniem kompresji
II	Gromadzenie się płynu bogatobiałkowego Obrzęk widoczny, miękki	Elewacja kończyny Automasaż Aktywność fizyczna Rękaw lub nogawica profilaktycznie z 1. stopniem kompresji
III	Gromadzenie się płynu bogatobiałkowego Obrzęk twardy Początek zwłóknień	Kompleksowa terapia udrażniająca Wyroby uciskowe (rękaw lub nogawica kompresująca)
IV	Gromadzenie się płynu bogatobiałkowego Obrzęk twardy Zwłóknienia Zmiany skórne (grzybice, egzemy)	Kompleksowa terapia udrażniająca Wyroby uciskowe (rękaw lub nogawica kompresująca)

1.9.1. Fizjoterapia pacjentów z obrzękami chłonnymi po leczenie nowotworów [95]

Pacjenci z wtórnymi obrzękami mają pogorszoną jakość życia (badania EORTC QLQ C30). W grupie pacjentów po usunięciu węzłów chłonnych powinno stosować się profilaktykę przeciwobrzękową — pacjenci z wysokim prawdopodobieństwem wystąpienia obrzęku powinni być zaopatrzeni profilaktycznie w rękawy uciskowe 1. stopnia kompresji (kończyna górna strony operowanej), nogawice uciskowe z kompresją 1.–2. stopnia w celu zapobiegania obrzękowi kończyny dolnej — należy je stosować minimum 6 miesięcy po zabiegu operacyjnym (finansowanie zgodnie z obowiązującym wykazem wyrobów medycznych wydawanych na zlecenie).

Badanie przedmiotowe obrzęku chłonnego polega na pomiarach liniowych, badaniach wypornościowych lub za pomocą perometru oraz na ocenie palpacyjnej w celu określenia stopnia i konsystencji obrzęku. Należy zastosować test fałdów oraz uwzględnić objaw Stemmera.

W przypadku wystąpienia wtórnego obrzęku pacjenci powinni być kierowani do ośrodków prowadzących usprawnianie grupy z wtórnymi obrzękami limfatycznymi. Do zabiegów takich zalicza się kompleksową terapię udrażniającą (drenaż limfatyczny z kompresją, kinezyterapię, masaż mechaniczny pneumatyczny i inne zabiegi dedykowane tej grupie chorych. Po zakończeniu terapii zaleca się założenie rękawa lub nogawicy podtrzymującej efekty terapii zmniejszającej obrzęk. Materiały uciskowe podtrzymujące efekty terapii przeciwobrzękowej powinny być dopasowane do stopnia obrzęku (wielkości, objętości zajętej kończyny). Obecnie — rękawy i nogawice — wykonywane na zamówienie są częściowo refundowane przez Narodowy Fundusz Zdrowia (NFZ) [96]. Rękawy uciskowe z uciskiem nie mniejszym niż 20 mmHg oraz nogawice uciskowe z uciskiem nie mniejszym niż 30 mmHg wydawane są na zlecenie zgodnie z kryteriami: „po przebytej rehabilitacji, podczas której leczono obrzęki limfatyczne pierwotne i wtórne II, III i IV stopnia lub z grupy wysokiego ryzyka (limfadenektomia pachowa ALND; ew. biopsja węzła wartowniczego SLNB; wraz z późniejszą radioterapią)”.

Wyniki badań wykazują, że bardzo ważne jest informowanie pacjentów leczonych z powodu czerniaka z procedurą biopsji węzła wartowniczego lub limfadenektomii o możliwości wystąpienia wtórnego obrzęku limfatycznego i sposobach zapobiegania temu. Jednym z elementów profilaktyki jest również aktywność fizyczna [97, 98].

1.10. Obserwacja po leczeniu

Częstotliwość i rodzaj badań oraz długość okresu obserwacji należy uzależnić od indywidualnego ryzyka nawrotu choroby (co jest zależne od wyjściowego stopnia zaawansowania choroby) (II, 2A), przy czym należy pamiętać o możliwości wystąpienia nawrotu po okresie ponad 10 lat od pierwotnego leczenia [99, 100] (Tabela 11).

Ryzyko nawrotu jest największe w ciągu pierwszych 3 lat po leczeniu, dlatego rekomendowane schematy badań kontrolnych zalecają intensyfikację kontroli w tym okresie, głównie w celu wykrycia ewentualnego nawrotu lokoregionalnego, który wiąże się z możliwością wyleczenia metodami chirurgicznymi. Podstawą obserwacji po leczeniu jest ocena blizn po wycięciu ogniska pierwotnego i limfadenektomii. Szczególnej staranności wymaga ocena regionalnego splotu chłonnego (ewentualny rozsiew *intransit*). Do oceny regionalnych węzłów chłonnych — oprócz badania fizykalnego — zaleca się również badanie USG. Ponieważ dużą część nawrotów lokoregionalnych może wykryć sam chory (nawet > 60%), należy uczulić pacjenta na przeprowadzanie samokontroli okolicy po wyciętym pierwotnym czerniaku oraz regionalnego splotu chłonnego. Istnieją przesłanki, że u chorych na czerniaki o mniejszym stopniu zaawansowania mniej intensywne schematy kontroli nie mają negatywnego wpływu na przeżycia.

Wykonywanie badań obrazowych nie jest uzasadnione w obserwacji bezobjawowych chorych w stopniach zaawansowania IA–IIA; można je rozważyć przez pierwsze 2–3 lata (np. badanie TK) u bezobjawowych chorych w wyższych stopniach zaawansowania IIB– IIIC [biorąc pod uwagę pojawienie się w ostatnim czasie nowych skutecznych leków w terapii rozsianych czerniaków (IV, 2B), gdyż wcześniejsze dane wykazywały minimalny zysk w postaci maksymalnie 2 miesięcy w odniesieniu do spodziewanego wydłużenia przeżyć z zastosowania intensywnych badań obrazowych]. Z kolei u chorych z klinicznymi objawami sugerującymi obecność przerzutów odległych (zaburzenia enzymów wątrobowych, bóle kości, objawy neurologiczne, kaszel i osłabienie) należy przeprowadzić szczegółową diagnostykę obrazową, w tym TK, MR, PET-TK, scyntyografię kości.

Podczas badań kontrolnych obowiązuje badanie całej skóry chorego (a nie tylko okolicy, w której rozwinął się uprzednio nowotwór), w związku ze statystycznie większą szansą rozwoju drugiego niezależnego ogniska czerniaka lub innego nowotworu skóry. Dodatkowe informacje dla pacjentów zawarte są między innymi na stronach towarzystw naukowych (np. www.akademiaczerniaka.org).

1.11. Podsumowanie

Biopsja wycinająca znamion atypowych i podejrzanych zmian barwnikowych, które mogą być wczesnymi czerniakami, ma podstawowe znaczenie przy rozpoznaniu i ustaleniu najważniejszych czynników rokowniczych (mikrostopniowanie I). Wcześniejsze rozpoznanie i usunięcie czerniaka nie tylko poprawia rokowanie, ale daje szansę wyleczenia u blisko 90% chorych. Zwykle zmiany barwnikowe o wymiarach do 2 cm w poprzecznej osi mogą być usunięte ambulatoryjnie w ramach wycięcia mieszczącego się w definicji biopsji wycinającej. Kolejne etapy postępowania obejmują kwalifikację chorych do radykalnego wycięcia blizny po biopsji wycinającej z właściwymi marginesami 0,5–2 cm w zależności od grubości nacieku według Breslowa oraz wykonania biopsji węzła wartowniczego (stopień \geq pT1b). W przypadku klinicznych przerzutów w regionalnych węzłach chłonnych postępowaniem z wyboru jest wykonanie radykalnej limfadenektomii. Zaleca się kwalifikowanie chorych na czerniaki skóry o wysokim ryzyku nawrotu do systemowego leczenia uzupełniającego (niwolumab, pembrolizumab, dabrafenib z trametynibem). Schemat postępowania diagnostyczno-terapeutycznego u chorych na czerniaki skóry przedstawiono na rycinach (Rycina 1-4).

Obecność przerzutów odległych nadal wiąże się ze złym rokowaniem. U chorych w stadium uogólnienia najbardziej właściwe jest stosowanie leczenia w ramach badań klinicznych. U chorych w stadium uogólnienia lub związanym z dużym ryzykiem nawrotu choroby (III) zaleca się wykonanie badania stanu genu *BRAF*.

Długoletnie przeżycia dotyczą głównie chorych w IV stopniu zaawansowania poddanych resekcji pojedynczych ognisk przerzutowych. W systemowym leczeniu — przede wszystkim pierwszej linii — u chorych z obecnością mutacji *BRAF V600* znajduje zastosowanie immunoterapia skojarzona (ipilimumab z niwolumabem), inhibitor *BRAF* (w skojarzeniu z inhibitorem *MEK*) oraz, niezależnie od statusu mutacji *BRAF*, immunoterapia przeciwciałami anty-PD-1 (niwolumab lub pembrolizumab), ipilimumab (w skojarzeniu z niwolumabem) lub niwolumab z relatlimabem. Zastosowanie terapii skojarzonej inhibitorami *BRAF* i *MEK* wiąże się z dużym odsetkiem odpowiedzi (ok. 70%) i szybkim ustąpieniem objawów choroby, z kolei immunoterapia przynosi mniejsze odsetki odpowiedzi, ale są one w większości długotrwałe i utrzymują się również po odstawieniu terapii. [186]

Rozdział 2

Czerniak oka

PODSUMOWANIE REKOMENDACJI		
Zalecenie	Jakość dowodów naukowych	Siła zalecenia
1. Diagnostyka		
<i>Podstawowe badania diagnostyczne czerniaka błony naczyniowej oka obejmują:</i>		
1.1. badanie okulistyczne przedniego odcinka gałki ocznej w lampie szczelinowej	III	2A
1.2. badanie dna oka po poszerzeniu źrenicy (preferowana oftalmoskopia pośrednia)	III	2A
1.3. badanie ultrasonograficzne	III	2A
1.4. Badanie optyczną koherentną tomografię (OCT, <i>optical coherence tomography</i>)	III	2A
2. Leczenie miejscowe		
<i>Leczenie miejscowe czerniaka błony naczyniowej obejmuje:</i>		
2.1. radioterapię (preferowana) w postaci brachyterapii lub radioterapii protonowej	II	2A
2.2. miejscowe wycięcie (Egzoresekcja w leczeniu zmian zlokalizowanych w tęczówce, ciele rzęskowym lub przedniej naczyniówce lub Endoresekcja – można wykonać po wcześniejszej radioterapii)	II	2A
2.3. Leczenie chirurgiczne radykalne obejmuje: <ul style="list-style-type: none"> • enukleację, czyli usunięcie (wyłuszczenie) gałki ocznej, gdy guz ma powyżej 12 mm grubości oraz powyżej 20 mm podstawy, a także gdy nowotwór nacieka nerw wzrokowy lub występuje jaskra wtórna, lub • egzenterację, czyli wypatroszenie oczodołu, gdy występuje masywny naciek zewnątrzgałkowy. 	III	2A
3. Leczenie w stadium uogólnienia		
3.1. Leczenie uogólnionego czerniaka błony naczyniowej gałki ocznej pozwala przedłużyć przeżycie, zwłaszcza jeżeli	III	2A

<p>możliwe jest zastosowanie metod leczenia miejscowego przerzutów do wątroby - stosuje się chirurgiczne wycięcie (pod warunkiem obecności pojedynczych ognisk, co zdarza się rzadko), chemoembolizację/radioembolizację lub termoablację przerzutów w wątrobie oraz leczenie systemowe</p>		
<p>3.2. W leczeniu systemowym jedynym rekomendowanym lekiem jest tebentafusp (przy obecności HLA-A*02:01)</p>	I	2A
<p>4. Obserwacja po leczeniu</p>		
<p>4.1. Po leczeniu czerniaka błony naczyniowej pacjent powinien być badany okulistycznie w ciągu pierwszych 2 lat co 3-6 miesięcy, a w kolejnych latach raz co 6-12 miesięcy. Należy również kontrolować badaniami obrazowymi wątrobę w zależności od grupy ryzyka.</p>	III	2A

2.1. CZERNIAK BŁONY NACZYNIOWEJ OKA

2.1.1. Epidemiologia i etiologia

Czerniak błony naczyniowej to najczęstszy złośliwy, pierwotny nowotwór wewnątrzgałkowy u osób dorosłych. Znacząco różni się od czerniaka spojówki, błon śluzowych i skóry [102]. Według danych Krajowego Rejestru Nowotworów (KRN) z 2018 roku nowotwory oka (C69) stanowią 0,3% wszystkich nowotworów w Polsce (523 przypadki), z czego większość stanowi czerniak błony naczyniowej. Śmiertelność z tego powodu wynosiła 0,1% (121 zgonów) [103]. Częstość jego występowania różni się w zależności od rasy i szerokości geograficznej. Zapadalność jest największa wśród rasy kaukaskiej (98% wszystkich chorych) oraz na wyższych szerokościach geograficznych. W państwach śródziemnomorskich to 2 nowe przypadki na 1 mln mieszkańców na rok, podczas gdy w krajach skandynawskich to 8–11/1 mln mieszkańców. W Stanach Zjednoczonych Ameryki pojawia się średnio 4,3 nowych przypadków na rok na 1 mln [104–107].

Dzieci rzadko chorują na ten typ nowotworu, a dodatkowo rokowanie w ich przypadku jest znacząco lepsze (5- i 10-letnie przeżycie wynosi 97% i 92%) [108, 109].

Czerniak rozwija się z melanocytów błony naczyniowej, z różną częstością zajmując poszczególne jej części. W tęczówce spotyka się go w około 4–6%, w ciele rzęskowym — w 6–9%, a najczęściej w naczyniówce w 85–90% [110–112].

2.1.2. Ocena stopnia zaawansowania i czynniki rokownicze

Rokowanie w czerniaku błony naczyniowej gałki ocznej zależy od wielu czynników. Jednym z nich jest wielkość guza pierwotnego (największa średnica podstawy oraz wysokość). Guzy większe charakteryzują się gorszym przeżyciem. Zwiększenie wysokości guza o 1 mm powoduje wzrost ryzyka powstania przerzutów o 5% w ciągu 10 lat. Na podstawie oceny grubości (wysokości) dokonano podziału guzów na małe (*small*; 0–3 mm), średnie (*medium*; 3,1–8,0 mm) i duże (*large*; > 8 mm). Śmiertelność 5-, 10- i 20-letnia wynosiła w poszczególnych grupach odpowiednio 6%, 12% i 20%, następnie

14%, 26% i 37% oraz w ostatniej grupie 35%, 49% i 67% [113, 114]. Kolejnym czynnikiem wpływającym negatywnie na rokowanie jest zajęcie przez guza ciała rzęskowego, w którym u 33% pacjentów pojawiają się przerzuty w 10-letnim okresie obserwacji, w przeciwieństwie do 7%, gdy nowotwór obejmuje tęczówkę, lub do 25% dla naczyniówki [112, 113]. Innymi czynnikami pogarszającymi rokowanie i związanymi z większą skłonnością do powstawania przerzutów są następujące cechy histopatologiczne: typ nabłonkowatokomórkowy czerniaka, głębokie naciekanie ściany gałki ocznej (twardówki), obecność nacieków zewnątrzgałkowych, wysoki indeks mitotyczny, naciek nerwu wzrokowego, unaczynienie własne guza z tendencją do tworzenia łuków, odgałęzień, zamkniętych pętli i sieci naczyniowych oraz naciek zapalny w masie guza (szczególnie limfocytów T i makrofagów) [112, 116–117].

Zaburzenia genetyczne, takie jak monosomia chromosomu 3, liczne kopie 1q, 6p i 8q, utrata 1p, 6q i 8p oraz mutacje genów *BAP1*, *GNAQ* i *GNA11* związane są z wysokim ryzykiem

powstania przerzutów. Przeciwnie, mutacja w genie *EIF1AX* wiąże się z dobrym rokowaniem [112, 118]. Badania genetyczne nie są rekomendowane do rutynowego zastosowania, choć mogą mieć wpływ na schemat badań kontrolnych po leczeniu miejscowym [IV, 2B].

Miejscowa kontrola po leczeniu czerniaka naczyniówki oka jest bardzo wysoka (86–98%) i uzyskiwana w wyniku zastosowania różnych zachowawczych metod leczenia, takich jak: brachyterapia, terapia protonowa, przezręczniczna termoterapia (TTT, *transpupillary thermotherapy*), endo- lub egzoresekcja guza oraz ich różnej kombinacji [II, 2A]. W bardzo dużych guzach, czyli takich, których średnica podstawy jest większa od 20 mm, lub wysokość przekracza 12 mm, oraz jeśli nowotwór w znacznym stopniu zajmuje tarczę nerwu wzrokowego, najlepszym sposobem leczenia nadal jest zabieg usunięcia gałki ocznej (zob. poniżej) [119] [III, 2A]. Duży problem w tym schorzeniu stanowi ciągle około 50% śmiertelność z powodu uogólnionego rozsiewu, na którego skuteczne leczenie nie ma nadal metody. W ponad 90% przypadków przerzuty lokalizują się w wątrobie, mimo dobrych efektów leczenia miejscowego. Jest to spowodowane skłonnością czerniaka błony naczyniowej do przerzutowania we wczesnych stadiach rozwoju (tworzenie mikroprzerzutów) oraz obecnością komórek nowotworowych w łożysku naczyniowym przed podjęciem leczenia [112, 120].

W ocenie stopnia zaawansowania i w rokowaniu czerniaka błony naczyniowej stosuje się klasyfikację AJCC TNM (**Tabela 13**) opracowaną przez *American Joint Committee on Cancer*, która bierze pod uwagę wielkość największej podstawy guza, jego grubość (wysokość), zajęcie ciała rzęskowego, obecność i wielkość nacieku zewnątrzgałkowego oraz występowanie przerzutów [121]. Zajęcie okolicznych węzłów chłonnych w przypadku czerniaka błony naczyniowej występuje niezmiernie rzadko. W celu oceny ryzyka wystąpienia przerzutów należy rozważyć także wykonanie wyżej wymienionych analiz genetycznych, z uwzględnieniem w pierwszej kolejności monosomii chromosomu 3 i mutacji *BAP1* [112] (III, 2B).

2.1.3. Objawy

Około 1/3 pacjentów z czerniakiem błony naczyniowej nie zgłasza żadnych objawów, a jeśli jakieś wystąpią, to są one niecharakterystyczne. Pacjenci najczęściej podają pogorszenie ostrości wzroku i zaburzenia w polu widzenia. Może również wystąpić ból z powodu podwyższonych wartości ciśnienia wewnątrzgałkowego, a także pojawić się zasłona przed okiem lub zniekształcenie obrazu [122].

2.1.4. Badania diagnostyczne

- 1) Badanie okulistyczne przedniego odcinka gałki ocznej w lampie szczelinowej (III, 2A).
- 2) Badanie dna oka po poszerzeniu źrenicy (preferowana oftalmoskopia pośrednia) (III, 2A).
- 3) Badanie ultrasonograficzne (III, 2A):

- a) ultrabiomikroskopia — badanie ultrasonograficzne przedniego odcinka gałki ocznej, ciała rzęskowego oraz przedniej części naczyńówki;
 - b) ultrasonografia tylnego odcinka gałki ocznej (stwierdzenie kształtu grzybiastego guza jest typową cechą czerniaka błony naczyniowej).
- 4) Optyczna koherentna tomografia (OCT, *optical coherence tomography*) (III, 2A).
 - 5) Wykonanie fotografii obserwowanej zmiany w celu stwierdzenia ewentualnej progresji (III, 2A).
 - 6) Gonioskopia, gdy zachodzi podejrzenie, że zmiana zajmuje lub dochodzi do kąta przesączania (III, 2A).
 - 7) Diafanoskopia. czyli transiluminacja (uwidacznia podstawę guza) (III, 2A).
 - 8) Badania dodatkowe (wykonywane w razie wątpliwości diagnostycznych) (III, 2B):
 - a) angiografia fluoresceinowa,
 - b) angiografia indocyjaninowa,
 - c) tomografia komputerowa oczodołów,
 - d) rezonans magnetyczny oczodołów,
 - e) autofluorescencja [123].
 - 9) Biopsja guza, nadal jest kontrowersyjna ze względu na zwiększenie ryzyka uogólnionego rozsiewu oraz wysoki odsetek fałszywie negatywnych wyników [124] (III, 2A) [125] (NCCN *Guidelines. Uveal Melanoma. Version 3.2020*).

2.1.5. Diagnostyka różnicowa

Czerniaka błony naczyniowej gałki ocznej najczęściej różnicuje się z przerzutami nowotworów o innej lokalizacji oraz ze znamionami barwnikowymi. Bardzo ważne jest odróżnienie atypowego znamienia barwnikowego od małego czerniaka (reguła TFSOM opracowana przez Shields i wsp.) [126] (III, 2A).

Rzadziej w diagnostyce różnicowej bierze się pod uwagę: naczyniaka naczyniówki (ograniczonego lub rozlanego), chłoniaka wewnątrzgałkowego, naczyniaki siatkówki, kostniaka, kalcyfikacje siatkówkowo-naczyniówkowe, gwiazdziaka (astrocytoma) oraz zwyrodnienie plamki związane z wiekiem (AMD, *age-related macular degeneration*), zwłaszcza postać wysiękową [123, 127].

Tabela 13 Klasyfikacja stopni zaawansowania TNM wg AJCC rewizja 8

Guz pierwotny — cecha T	
Wszystkie czerniaki błony naczyniowej gałki ocznej	
TX	Nie można ocenić guza pierwotnego
T0	Nie stwierdza się guza pierwotnego

Tęczówka	
T1	Guz ograniczony do tęczówki
T1a	Guz ograniczony do tęczówki, obejmujący nie więcej niż 3 godziny zegarowe
T1b	Guz ograniczony do tęczówki, obejmujący więcej niż 3 godziny zegarowe
T1c	Guz ograniczony do tęczówki z jaskrą wtórną
T2	Guz tęczówki obejmujący ciało rzęskowe i/lub naczyniówkę
T2a	Guz tęczówki obejmujący ciało rzęskowe i/lub naczyniówkę z jaskrą wtórną
T3	Guz tęczówki obejmujący ciało rzęskowe i/lub naczyniówkę z naciekiem twardówki
T3a	Guz tęczówki obejmujący ciało rzęskowe i/lub naczyniówkę z naciekiem twardówki i jaskrą wtórną
T4	Czerniak z naciekiem zewnątrzgałkowym
T4a	Naciek zewnątrzgałkowy czerniaka tęczówki o największej średnicy ≤ 5 mm
T4b	Naciek zewnątrzgałkowy czerniaka tęczówki o największej średnicy > 5 mm
Ciało rzęskowe i naczyniówka^a	
T1	Guz pierwszej kategorii wielkości
T1a	Guz pierwszej kategorii wielkości bez zajęcia ciała rzęskowego i nacieku pozagałkowego
T1b	Guz pierwszej kategorii wielkości z zajęciem ciała rzęskowego
T1c	Guz pierwszej kategorii wielkości bez zajęcia ciała rzęskowego, ale z naciekiem pozagałkowym o największej średnicy ≤ 5 mm
T1d	Guz pierwszej kategorii wielkości z zajęciem ciała rzęskowego i z naciekiem pozagałkowym o największej średnicy ≤ 5 mm
T2	Guz drugiej kategorii wielkości
T2a	Guz drugiej kategorii wielkości bez zajęcia ciała rzęskowego i nacieku pozagałkowego
T2b	Guz drugiej kategorii wielkości z zajęciem ciała rzęskowego
T2c	Guz drugiej kategorii wielkości bez zajęcia ciała rzęskowego, ale z naciekiem pozagałkowym o największej średnicy ≤ 5 mm
T2d	Guz drugiej kategorii wielkości z zajęciem ciała rzęskowego i z naciekiem pozagałkowym o największej średnicy ≤ 5 mm
T3	Guz trzeciej kategorii wielkości
T3a	Guz trzeciej kategorii wielkości bez zajęcia ciała rzęskowego i nacieku pozagałkowego
T3b	Guz trzeciej kategorii wielkości z zajęciem ciała rzęskowego
T3c	Guz trzeciej kategorii wielkości bez zajęcia ciała rzęskowego, ale z naciekiem pozagałkowym o największej średnicy ≤ 5 mm
T3d	Guz trzeciej kategorii wielkości z zajęciem ciała rzęskowego i z naciekiem pozagałkowym o największej średnicy ≤ 5 mm
T4	Guz czwartej kategorii wielkości

T4a	Guz czwartej kategorii wielkości bez zajęcia ciała rzęskowego i nacieku pozagałkowego
T4b	Guz czwartej kategorii wielkości z zajęciem ciała rzęskowego
T4c	Guz czwartej kategorii wielkości bez zajęcia ciała rzęskowego, ale z naciekiem pozagałkowym o największej średnicy ≤ 5 mm
T4d	Guz czwartej kategorii wielkości z zajęciem ciała rzęskowego i z naciekiem pozagałkowym o największej średnicy ≤ 5 mm
T4e	Guz dowolnej kategorii z naciekiem pozagałkowym o największej średnicy > 5 mm
^a Do określenia cechy T w przypadku czerniaka ciała rzęskowego i naczyńówki konieczne jest wcześniejsze zakwalifikowanie guza do odpowiedniej kategorii wielkości na podstawie wysokości oraz największej średnicy podstawy guza.	

Regionalne węzły chłonne — cecha N	
Nx	Nie można ocenić regionalnych węzłów chłonnych*
N0	Nie stwierdza się przerzutów w regionalnych węzłach chłonnych
N1	Stwierdza się przerzuty w regionalnych węzłach chłonnych lub oddzielne złoża nowotworowe w oczodole
N1a	Przerzuty w jednym lub więcej regionalnych węzłach chłonnych
N1b	Oddzielne złoża nowotworowe w oczodole bez ciągłości z gałką oczną, bez przerzutów do węzłów chłonnych regionalnych
*Regionalne węzły chłonne obejmują węzły chłonne przeduszne, podżuchwowe i szyjne	

Przerzuty odległe – cecha M	
M0	Nie stwierdza się cech obecności przerzutów odległych
M1	Stwierdza się przerzuty odległe
M1a	Średnica największego przerzutu odległego ≤ 3 cm
M1b	Średnica największego przerzutu zawiera się między 3,1–8,0 cm
M1c	Średnica największego przerzutu > 8 cm

Tabela 14 Stopień zaawansowania nowotworu

Stopień	Cecha T	Cecha N	Cecha M
I	T1a	N0	M0
IIA	T1b–d	N0	M0
	T2a	N0	M0

IIB	T2b	N0	M0
	T3a	N0	M0
IIIA	T2c–d	N0	M0
	T3b–c	N0	M0
	T4a	N0	M0
IIIB	T3d	N0	M0
	T4b–c	N0	M0
IIIC	T4d–e	N0	M0
IV	dowolne T	N1	M0
	dowolne T	dowolne N	M1 a–c
Przedrostki : y — przedoperacyjna radioterapia lub chemioterapia; r — wznowa guza			

Tabela 15 Ocena budowy histologicznej (grading) — cecha G

GX	Nie można ocenić rodzaju histologicznego
G1	Czerniak wrzecionowatokomórkowy (> 90% komórek wrzecionowatych)
G2	Czerniak z komórek mieszanych (> 10% komórek nabłonkowatych i < 90% komórek wrzecionowatych)
G3	Czerniak nabłonkowatokomórkowy (> 90% komórek nabłonkowatych)

Uwagi

Największa średnica i grubość (wysokość) guza są stosowane w celu określenia kategorii wielkości (zobacz **Tabela 13**, *Rycina 5* — cecha T). Określenie pT jest wymagane w przypadku czerniaków z ciała rzęskowego i naczyniówki, ale jest możliwe do wykonania tylko w wtedy, gdy pierwotnym leczeniem było wyłuszczenie gałki ocznej (enukleacja). W tych sytuacjach właściwa technika jest niezbędna do uwidocznienia największej średnicy podstawy i grubości (wysokości) guza w usuniętych gałkach ocznych. W tym celu gałka oczna powinna być prześwietlona silnym źródłem światła, żeby odwzorować cień guza na twardówce i określić jego położenie w stosunku do nerwu wzrokowego.

Gałkę należy przeciąć tak, aby płaszczyzna przekroju zawierała największą średnicę podstawy guza, opierała się na cieniu oraz przechodziła przez środek tarczy, a także nerwu wzrokowego. Dawniej w ocenie klinicznej wymiarów guza największą średnicę podstawy wyrażano w wielokrotności średnicy tarczy nerwu wzrokowego (dd) (średnio 1 DD = 1,5 mm), a grubość (wysokość) guza w dioptriach (średnio 3 dioptrii = 1 mm). Obecnie standardem jest określenie

wielkości parametrów guza wewnątrzgałkowego w milimetrach na podstawie pomiarów wykonanych w badaniu ultrasonograficznym (określenie cechy T). Należy nadmienić, że większość pacjentów z czerniakiem błony naczyniowej jest leczona zachowawczo, więc jedyną metodą pozwalającą ocenić wielkość guza pozostaje ultrasonografia [121].

Grubość guza pierwotnego > 15	4	4	4	4	4	4	4
	3	3	3	3	3	4	4
	3	3	3	3	3	3	4
	2	2	2	2	3	3	4
	1	1	1	2	2	3	4
	1	1	1	1	2	2	4
	≤ 3,0	3,1-6,0	6,1-9,0	9,1-12,0	12,1-15,0	15,1-18,0	> 18,0
	Największy wymiar podstawy guza (mm)						

Rycina 5 Klasyfikacja czerniaka ciała rzęskowego i błony naczyniowej oka na podstawie grubości i wielkości guza pierwotnego

2.1.6. Leczenie

Leczenie miejscowe czerniaka błony naczyniowej można podzielić na dwa zasadnicze typy – leczenie zachowawcze i chirurgiczne radykalne.[187]

2.1.6.1. Zachowawcze

Pozwalające zachować gałkę oczną, a nawet w pewnych przypadkach użyteczną ostrość wzroku. Do tego rodzaju terapii zalicza się:

1. Radioterapię w postaci (II, 2A):

- a. Brachyterapii (stosowanej najczęściej) z użyciem różnych pierwiastków promieniotwórczych, która pozwala na bardzo dobrą miejscową kontrolę guza na poziomie 95–98% [128, 129]. Powszechnie stosowane są izotopy rutenu-106 (Ru-106) oraz jodu-125 (I-125). Znacznie rzadziej używa się palladu (Pd-103) i irydu (Ir-192) ze względu na krótki czas połowicznego rozpadu i związane z tym bardzo wysokie koszty terapii. Ru-106 jest skuteczny w leczeniu guzów do 5 mm wysokości, lub do 6 mm, ale w połączeniu z przezświetlną termoterapią (TTT). I-125 jest stosowany w leczeniu guzów, których grubość wynosi od 5 mm, ale nie przekracza 10-12 mm. Ważnym czynnikiem determinującym użycie aplikatorów jest także podstawa guza, która nie powinna przekraczać średnicy aplikatora i może wynosić najwyżej 18 mm, co pozwala zachować bezpieczny margines [130]. Dawka na szczyt guza nie powinna być mniejsza niż 70 Gy, a dla I-125 najlepiej, gdy wynosi około 82,5 Gy [130–134].
- b. Radioterapii protonowej — pozytywny wynik miejscowy uzyskuje się w 95– 98% przypadków. W terapii używa się skolimowanej wiązki protonów lub jąder helu. Napromienianie wykonuje się przez 4 kolejne dni z sumaryczną dawką na szczyt guza 60 Gy (4 × 15 Gy) [135].
- c. Radioterapii stereotaktycznej

2. Miejscowe, oszczędzające leczenie chirurgiczne (II, 2A), miejscowe wycięcie:
 - a. Egzoresekcja – stosuje się w leczeniu zmian zlokalizowanych w tęczówce, ciele rzęskowym lub przedniej naczyniówce. Guza usuwa się pod płatką twardówki, w skojarzeniu z brachyterapią.
 - b. Endoresekcja – można wykonać po wcześniejszej radioterapii. Guza usuwa się w trakcie zabiegu pars plana witrektomii [136–138].
3. Leczenie laserowe:
 - a. Przezręczniczna termoterapia (TTT) przeznaczona jest do leczenia małych czerniaków. Najczęściej stosowana z brachyterapią, szczególnie w lokalizacji przytarczowej guza, tzw. metoda kanapki (sandwich therapy) (III, 2B).
 - b. Terapia fotodynamiczna – eksperymentalna i kontrowersyjna terapia, z użyciem światłouczulającego barwnika (werteporfiny), do leczenia amelanotycznych, małych czerniaków [139, 140] (IV, 3) – ten rodzaj terapii nie jest obecnie refundowany w Polsce.

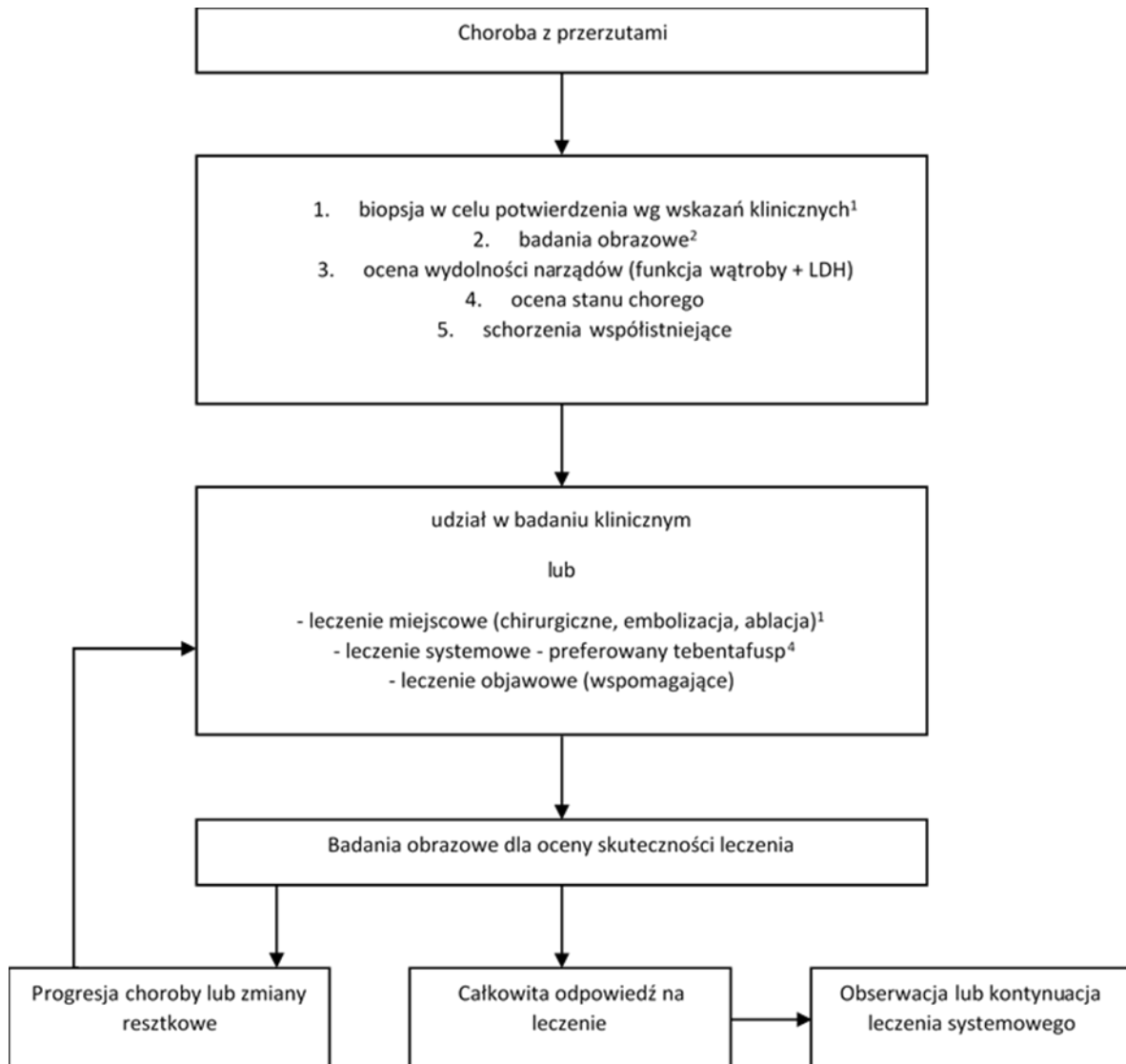
2.1.6.2. Chirurgiczne radykalne

1. Enukleacja, czyli usunięcie (wyłuszczenie) gałki ocznej. Rekomendowane, gdy guz ma powyżej 12 mm grubości oraz powyżej 20 mm podstawy, a także gdy nowotwór nacieka nerw wzrokowy lub występuje jaskra wtórna [119] (III, 2A). Zaleca się jednocześnie, po usunięciu gałki ocznej, wszczępienie implantu oczodołowego, pod warunkiem braku obecności cech nacieku zewnątrzgałkowego oraz oprotezowanie oczodołu do 14 dni od zabiegu.
2. Egzenteracja, czyli wypatroszenie oczodołu jest wskazane, gdy występuje masywny naciek zewnątrzgałkowy.

2.1.7. Leczenie w stadium uogólnienia

Leczenie uogólnionego czerniaka błony naczyniowej gałki ocznej pozwala przedłużyć przeżycie, o kilka do kilkunastu miesięcy, zwłaszcza jeżeli możliwe jest zastosowanie metod leczenia miejscowego przerzutów do wątroby [141]. Stosuje się chirurgiczne wycięcie (pod warunkiem obecności pojedynczych ognisk, co zdarza się rzadko), chemoembolizację/ radioembolizację lub termoablację przerzutów w wątrobie oraz leczenie systemowe [112, 142] (III, 2A). W badaniach klinicznych podejmowane są próby z zastosowaniem terapii mających wpływ na szlak przemian *PKC–MAPK*, modyfikujących mechanizmy epigenetyczne (np. vorinostat) lub inhibitory punktów kontrolnych układu immunologicznego (niewielkie efekty były obserwowane w badaniach II fazy głównie przy zastosowaniu skojarzenia niwolumabu z ipilimumabem) [143, 144], jak dotąd badania te nie przyniosły pozytywnych wyników [112, 145] z wyjątkiem zastosowania tebentafuspu (IMCgp100) nowej cząsteczki bispecyficznej ukierunkowanej na limfocyty T przy obecności *HLA-A*02:01*, która w grupie porównawczej do danych historycznych (badanie II fazy [146] – mediana OS 16,8 miesiąca),

jak i aktywnego komparatora (badanie III fazy – odsetek OS rocznych 73% vs. 58%, HR (0,51) [I, 2A]. Wyniki odległe potwierdziły trwałą poprawę OS przy zastosowaniu tebentafuspu lek ten został zarejestrowany w Unii Europejskiej i jest obecnie refundowany w Polsce [184].



1. Nawrót lub przerzuty pozagałkowe należy potwierdzić histologicznie, gdy tylko jest to możliwe lub gdy jest to wskazane klinicznie. Techniki biopsji mogą obejmować biopsje cienkoigłową lub gruboigłową.
2. Najczęstszym miejscem przerzutów jest wątroba, następnie płuca, skóra, tkanki miękkie, kości. Obrazowanie obejmuje MRI z kontrastem (preferowane) lub USG wątroby. Dodatkowe obrazowanie może obejmować TK klatki piersiowej/jamy brzusznej/miednicy z kontrastem i/lub FDG PET /TK całego ciała. Należy w miarę możliwości ograniczać narażenie pacjenta na promieniowanie. W przypadku objawów neurologicznych badanie obrazowe mózgu (MR) - rutynowe obrazowanie mózgowia u chorych bez objawów nie jest wskazane.
3. W przypadku choroby ograniczonej do wątroby w pierwszej kolejności należy rozważyć metody leczenia miejscowego (min chirurgia, radioembolizacja).
4. Przed kwalifikacją do leczenia systemowego tebentafuspem należy oznaczyć HLA A*02:01 - wyłącznie chorzy z dodatnim wynikiem mogą być kwalifikowani do takiego leczenia.

Rycina 6 Algorytm leczenia chorych na czerniaka gałki ocznej z przerzutami

2.1.8. Obserwacja i leczenie powikłań miejscowych

Po leczeniu czerniaka błony naczyniowej pacjent powinien być badany okulistycznie w ciągu pierwszych 2 lat co 3-6 miesięcy, a w kolejnych latach raz co 6-12 miesięcy. Badanie powinno być ukierunkowane na wykrycie potencjalnej wznowy miejscowej lub powikłań po terapii. Po leczeniu zachowawczym powinno obejmować ono co najmniej ocenę ostrości wzroku, pomiar ciśnienia wewnątrzgałkowego, badanie przedniego odcinka w lampie szczelinowej oraz dna oka po poszerzeniu źrenicy, badanie ultrasonograficzne, wykonanie fotografii i OCT. Z kolei po zabiegu enukleacji powinno się zbadać oczodoł (po usunięciu epiprotezy należy oczodoł obejrzeć i zbadać palpacyjnie) oraz zlecić raz na 6–12 miesięcy kontrolne badanie MR oczodołów [147, 148] (III, 2A).

W wyniku zastosowanego leczenia zachowawczego zachodzi ryzyko pojawienia się powikłań pod postacią zaćmy, jaskry wtórnej, neowaskularyzacji tęczówki, retinopatii (z makulopatią) i neuropatii. Wszystkie te powikłania należy leczyć, ale przede wszystkim należy im zapobiegać. Najlepszą metodą leczenia retinopatii, makulopatii i neuropatii popromiennej, a także neowaskularyzacji tęczówki są iniekcje doszkliskowe lub do komory przedniej oka preparatów anty-VEGF lub steroidów. W przypadku preparatów anty-VEGF zaleca się początkowo podanie 3 iniekcji w odstępie 1–2 miesięcy (w zależności od rodzaju leku), a następnie w zależności od obrazu klinicznego [149, 150] (III, 2A).

Chory po leczeniu okulistycznym powinien pozostawać pod kontrolą, aby monitorować i leczyć ewentualne przerzuty. W tym celu zaleca się wykonywanie rezonansu magnetycznego, ewentualnie tomografii komputerowej lub ultrasonografii jamy brzusznej co 3-12 miesięcy, a prób wątrobowych co 3-6 miesięcy (monitorowanie czy są obecne ogniska przerzutów w wątrobie). Badanie RTG klatki piersiowej rekomendowane jest raz na 12 miesięcy [148, 151] (III, 2A).

Tabela 16 Zasady obserwacji po leczeniu czerniaka gałki ocznej pod kątem przerzutów odległych

Grupa ryzyka	Cechy danej grupy ryzyka	Zalecane postępowanie
Chorzy na czerniaka gałki ocznej o małym ryzyku wystąpienia przerzutów odległych	Cecha T1 oraz w przypadku znanych zaburzeń molekularnych (disomia chromosomu 3, liczne kopie 6p, mutacja <i>EIF1AX</i>)	Badania obrazowe w razie wskazań
Chorzy na czerniaka gałki ocznej o pośrednim ryzyku wystąpienia przerzutów odległych	Cecha T2 lub T3 lub ze znanymi zaburzeniami molekularnymi (mutacja <i>SF3B1</i>)	Badania obrazowe co 6-12 miesięcy oraz w przypadku wskazań klinicznych
Chorzy na czerniaka gałki ocznej o dużym ryzyku wystąpienia przerzutów odległych	Cecha T4 lub ze znanymi zaburzeniami molekularnymi (monosomia chromosomu 3, liczne kopie 8q, mutacja <i>BAP1</i> , ekspresja <i>PRAME</i>)	Badania obrazowe co 3-6 miesięcy przez 5 lat, potem co 6-12 miesięcy do 10 lat, potem w razie wskazań klinicznych (objawów przedmiotowych lub podmiotowych)

2.2. Czerniak spojówki

Czerniak spojówki to bardzo rzadki nowotwór, który stanowi 0,25% wszystkich czerniaków oraz 5% czerniaków zlokalizowanych w obrębie oka. W ostatnich latach obserwuje się znaczący wzrost zapadalności na ten rodzaj nowotworu [152, 153]. Molekularne aspekty rozwoju czerniaka spojówki obejmują mutacje genów *BRAF* i *NRAS*, czyli zupełnie inne niż te opisywane w czerniaku błony naczyniowej [1] (III, 2A).

Przeważająca większość, czyli 74% czerniaków, rozwija się na podłożu pierwotnie nabytej melanozy z atypią (PAM, *primary acquired melanosis*), 7% powstaje ze znamienia barwnikowego, a 19% de novo [152, 154] (III, 2A). Wznowa miejscowa pojawia się w 30–50% przypadków w ciągu 5 lat [155].

Przerzuty występują u około 20–30% pacjentów w 10-letnim okresie obserwacji [152]. Czynniki związane z gorszym rokowaniem są: lokalizacja guza poza spojówką gałkową, wieloguzkowy typ wzrostu, szybki wzrost zmiany, grubość guza > 2 mm, pojawienie się wznowy, niekompletne wycięcie oraz niezastosowanie po wycięciu terapii adjuwantowej [152, 156] (III, 2A).

Podstawą leczenia pozostaje chirurgiczne usunięcie guza po wcześniejszym zamknięciu naczyń odżywczych, z makroskopowo zachowanym marginesem zdrowych tkanek, którego wielkość pozostaje nieokreślona [152, 156] (III, 2A). Niektórzy rekomendują użycie krioaplikacji miejsc po wycięciu oraz zastosowanie przymoczków z alkoholu absolutnego [152, 157] (III, 2B). W bardzo zaawansowanych przypadkach rozważa się wykonanie zabiegu enukleacji oraz egzenteracji [152, 158, 159] (III, 2A).

Do leczenia uzupełniającego zalicza się:

1) Miejscową chemioterapię:

- a) Mitomycyną C, której podawanie do worka spojówkowego rozpoczyna się po 2 tygodniach od zabiegu operacyjnego [152, 160–165] — zalecenie nierefundowane o bardzo ograniczonych danych klinicznych (IV, 2B)
- b) Interferonem alfa-2b [152, 166, 167] (IV, 2B) – również nierefundowane o ograniczonych danych klinicznych.

2) Radioterapię:

- a) EBRT
- b) Lokalna brachyterapia

Należy rozważyć biopsję węzłów wartowniczych, jednak mając na uwadze, że w 50% przypadków występują przerzuty odległe, bez obecności komórek nowotworowych w okolicznych węzłach chłonnych [152, 168, 169] (III, 2B).

W leczeniu przerzutów czerniaka spojówki stosuje się takie terapie, jak w zaawansowanym czerniaku skóry [152] (III, 2A).

Pacjent po leczeniu czerniaka spojówki powinien pozostawać pod stałą kontrolą onkologiczną oraz okulistyczną (istotna jest każdorazowa fotograficzna dokumentacja stanu miejscowego; należy pamiętać o kontroli spojówki po odwróceniu powiek).

Potencjalne konflikty interesów

Czerniaki skóry i błon śluzowych	
Autor	Potencjalne konflikty interesów
M. Ciężyńska	Doradztwo, honoraria, granty, badania kliniczne, projekty badawcze: Astra Zeneca Udział w opracowywaniu wytycznych PTD.
B. Cybulska-Stopa	Doradztwo, honoraria, granty, badania kliniczne, projekty badawcze: BMS, MSD, ASCO, ESMO, Pierre Fabre, MSD, Servier.
A.M. Czarnecka	Doradztwo, honoraria, granty, badania kliniczne, projekty badawcze: BMS, MSD, Pierre Fabre.
M. Dudzisz-Śledź	Zatrudnieni i udziały dotyczące własności: Incyte Biosciences International Sarl. Doradztwo, honoraria, granty, badania kliniczne, projekty badawcze: Medison, Merck, Sanofi.
J. Fijuth	Zatrudniony: Provita Centrum Medyczne. Udział w opracowywaniu wytycznych dot. czerniaka.
E. Kalinka	Współwłaściciel Instytutu MSF sp. zo.o. Doradztwo, honoraria, granty, badania kliniczne, projekty badawcze: MSD, Amuen, Roche, Astra Zeneca, GSK, BMS, Pfizer, Gilead. Udział w projektach badawczych finansowanych przez: MSD, BMS, Astra Zeneca, Roche.
G. Kamińska-Winciorek	Właściciel: All4Skin Ośrodek diagnostyki i Leczenia Chorób Skóry. Recenzent wytycznych dot diagnostyki i leczenia raków skóry.
H. Koseła-Paterczyk	Doradztwo, honoraria, granty, badania kliniczne, projekty badawcze: MSD, BMS. Brał udział w badaniach klinicznych dot. czerniaka.
M. Krzakowski	Doradztwo, honoraria, granty, badania kliniczne, projekty badawcze: Astra Zeneca, Servier, Roche, Novartis, BHS, MSD
T. Kubiawski	Doradztwo, honoraria, granty, badania kliniczne, projekty badawcze: SABCS, ASCO, ESMO.
W. Owczarek	Współautor wytycznych PTD.
J. Mackiewicz	Doradztwo, honoraria, granty, badania kliniczne, projekty badawcze: BMS, MSD, Novartis, Pierre Fabre Udział w licznych badaniach klinicznych dot. czerniaka.
P. Rogala	Doradztwo, honoraria, granty, badania kliniczne, projekty badawcze: BMS, MSD, Immunocore
P. Rutkowski	Doradztwo, honoraria, granty, badania kliniczne, projekty badawcze: Novartis, BMS, MSD, Pierre Fabre, Merck, Sanofi, Medison Pharma, Genesis Pharma, Blueprint Medicines.
M. Słowińska	Doradztwo, honoraria, granty, badania kliniczne, projekty badawcze: Almirall
A. Szumera-Ciećkiewicz	Doradztwo, honoraria, granty, badania kliniczne, projekty badawcze: NADINA, Biotech, Ayala, Roche, MSD. Udział w opracowywaniu wytycznych dot. czerniaków PTOK.
W. Wysocki	Doradztwo, honoraria, granty, badania kliniczne, projekty badawcze: Medcover. Udział w badaniach klinicznych dot. czerniaka. Udział w opracowywaniu zaleceń dot. raków skóry w ramach PTO.

Żadna z tych aktywności nie miało wpływu na treść wytycznych. Pozostali autorzy nie zgłosili konfliktów interesów.

Czerniaki oka	
Autor	Potencjalne konflikty interesów
M. Ciężyńska	Doradztwo, honoraria, granty, badania kliniczne, projekty badawcze: Astra Zeneca Udział w opracowywaniu wytycznych PTD.
B. Cybulska-Stopa	Doradztwo, honoraria, granty, badania kliniczne, projekty badawcze: BMS, MSD, ASCO, ESMO, Pierre Fabre, MSD, Servier.
A.M. Czarnecka	Doradztwo, honoraria, granty, badania kliniczne, projekty badawcze: BMS, MSD, Pierre Fabre.
M. Dudzisz-Śledź	Zatrudnieni i udziały dotyczące własności: Incyte Biosciences International Sarl. Doradztwo, honoraria, granty, badania kliniczne, projekty badawcze: Medison, Merck, Sanofi.
J. Fijuth	Zatrudniony: Provita Centrum Medyczne. Udział w opracowywaniu wytycznych dot. czerniaka.
E. Kalinka	Współwłaściciel Instytutu MSF sp. zo.o. Doradztwo, honoraria, granty, badania kliniczne, projekty badawcze: MSD, Amuen, Roche, Astra Zeneca, GSK, BMS, Pfizer, Gilead. Udział w projektach badawczych finansowanych przez: MSD, BMS, Astra Zeneca, Roche.
G. Kamińska-Winciorek	Właściciel: All4Skin Ośrodek diagnostyki i Leczenia Chorób Skóry. Recenzent wytycznych dot diagnostyki i leczenia raków skóry.
H. Koseła-Paterczyk	Doradztwo, honoraria, granty, badania kliniczne, projekty badawcze: MSD, BMS. Brał udział w badaniach klinicznych dot. czerniaka.
M. Krzakowski	Doradztwo, honoraria, granty, badania kliniczne, projekty badawcze: Astra Zeneca, Servier, Roche, Novartis, BHS, MSD
T. Kubiawski	Doradztwo, honoraria, granty, badania kliniczne, projekty badawcze: SABCS, ASCO, ESMO.
W. Owczarek	Współautor wytycznych PTD.
P. Rogala	Doradztwo, honoraria, granty, badania kliniczne, projekty badawcze: BMS, MSD, Immunocore
P. Rutkowski	Doradztwo, honoraria, granty, badania kliniczne, projekty badawcze: Novartis, BMS, MSD, Pierre Fabre, Merck, Sanofi, Medison Pharma, Genesis Pharma, Blueprint Medicines.
M. Słowińska	Doradztwo, honoraria, granty, badania kliniczne, projekty badawcze: Almirall
A. Szumera-Ciećkiewicz	Doradztwo, honoraria, granty, badania kliniczne, projekty badawcze: NADINA, Biotech, Ayala, Roche, MSD. Udział w opracowywaniu wytycznych dot. czerniaków PTOK.
W. Wysocki	Doradztwo, honoraria, granty, badania kliniczne, projekty badawcze: Medicover. Udział w badaniach klinicznych dot. czerniaka. Udział w opracowywaniu zaleceń dot. raków skóry PTO.

Żadna z tych aktywności nie miało wpływu na treść wytycznych. Pozostali autorzy nie zgłosili konfliktów interesów.

Piśmiennictwo

1. Rutkowski P. Złośliwe nowotwory skóry. Via Medica, Gdańsk 2014.
2. Didkowska J, Wojciechowska U, Olasek P. Nowotwory złośliwe w Polsce w 2017 roku. Cancer in Poland in 2017. Warszawa 2019.
3. Wojciechowska U, Didkowska J. Zachorowania i zgony na nowotwory złośliwe w Polsce. Krajowy Rejestr Nowotworów, Narodowy Instytut Onkologii im. Marii Skłodowskiej-Curie – Państwowy Instytut Badawczy. Dostępne na stronie <http://onkologia.org.pl/raporty/> dostęp z dnia 19/08/2024.
4. Jeffrey F. Scott, Meg R. Gerstenblith, editors. Noncutaneous Melanoma [Internet]. Brisbane (AU): Codon Publications; 2018 Mar. Chapter 1. Yde SS, Sjoegren P, Heje M, Stolle LB. Mucosal Melanoma: a Literature Review. *Curr Oncol Rep*. 2018 Mar 23;20(3):28. doi: 10.1007/s11912-0180675-0. PMID: 29569184.
5. Meleti M, Leemans CR, de Bree R, et al. Head and neck mucosal melanoma: experience with 42 patients, with emphasis on the role of postoperative radiotherapy. *Head Neck* 2008; 30:1543.
6. Rapini RP, Golitz LE, Greer RO Jr, et al. Primary malignant melanoma of the oral cavity. A review of 177 cases. *Cancer* 1985; 55:1543.
7. Lotem M, Anteby S, Peretz T, et al. Mucosal melanoma of the female genital tract is a multifocal disorder. *Gynecol Oncol* 2003; 88:45.
8. Carvajal RD, Spencer SA, Lydiatt W. Mucosal melanoma: a clinically and biologically unique disease entity. *J Natl Compr Canc Netw* 2012; 10:345.
9. Chang AE, Karnell LH, Menck HR. The National Cancer Data Base report on cutaneous and noncutaneous melanoma: a summary of 84,836 cases from the past decade. The American College of Surgeons Commission on Cancer and the American Cancer Society. *Cancer* 1998; 83:1664
10. Michielin O, van Akkooi ACJ, Ascierto PA, Dummer R, Keilholz U; ESMO Guidelines Committee. Electronic address: clinicalguidelines@esmo.org. Cutaneous melanoma: ESMO Clinical Practice Guidelines for diagnosis, treatment and follow-up†. *Ann Oncol*. 2019 Dec 1;30(12):1884-1901. doi: 10.1093/annonc/mdz411. PMID: 31566661
11. Wouters MW, Michielin O, Bastiaannet E, et al. ECCO essential requirements for quality cancer care: Melanoma. *Crit Rev Oncol Hematol*.2018; 122: 164–178, doi: 10.1016/j.critrevonc.2017.12.020, indexed in Pubmed: 29458785.
12. Michielin O, Akkooi Av, Ascierto PA, et al. Cutaneous melanoma: ESMO Clinical Practice Guidelines for diagnosis, treatment and follow-up. *Annals of Oncology*. 2019; 30(12): 1884–1901, doi: 10.1093/annonc/mdz411.
13. Gajda M, Kaminska-Winciorek G. Do not let to be late: overview of reasons for melanoma delayed diagnosis. *Asian Pac J Cancer Prev*.2014; 15(9): 3873–3877, doi: 10.7314/apjcp.2014.15.9.3873, indexed in Pubmed: 24935566.
14. Kamińska-Winciorek G, Placek W. The most common mistakes on dermatoscopy of melanocytic lesions. *Postepy Dermatol Alergol*. 2015; 32(1): 33–39, doi: 10.5114/pdia.2014.44029, indexed in Pubmed: 25821425.
15. NCCN Guidelines. Cutaneous melanoma version 2.2024.
16. Elder E, Massi D, Scolyer RA, et al. Classification of Skin Tumours 4th Edition. International Agency for Research on Cancer 2018.
17. Cheng L, Lopez-Beltran A, Massari F, MacLennan GT, Montironi R. *Mod Pathol*. Molecular testing for BRAF mutations to inform melanoma treatment decisions: a move toward precision medicine. 2018 Jan;31(1):24-38.
18. Vanni I, Tanda ET, Spagnolo F, Andreotti V, Bruno W, Ghiorzo P. The Current State of Molecular Testing in the BRAF-Mutated Melanoma Landscape. *Front Mol Biosci*. 2020;7:113.
19. Raghavan, S.S., Peternel, S., Mully, T.W. et al. Spitz melanoma is a distinct subset of spitzoid melanoma. *Mod Pathol* 33, 1122–1134 (2020).

20. Giubellino A, Zhou Y (2019) Molecular Characterization of Spitz Tumors: An Approach to Improve Disease Diagnosis and Classification. *J Mol Genet Med* 13: 417.
21. Hayward NK, Wilmott JS, Waddell N et al. Whole-genome landscapes of major melanoma subtypes. *Nature* 2017; 545(7653): 175–180
22. Gershenwald JE, Scolyer RA, Hess KR. Melanoma of the skin. *AJCC Cancer Staging Manual*. Eight Edition. Springer 2017.
23. Balch CM, Gershenwald JE, Soong SJ, et al. Final version of 2009 AJCC melanoma staging and classification. *J Clin Oncol*. 2009; 27(36): 6199–6206, doi: 10.1200/JCO.2009.23.4799, indexed in Pubmed: 19917835.
24. Morton DL, Thompson JF, Cochran AJ, et al. MSLT Group. Final trial report of sentinel-node biopsy versus nodal observation in melanoma. *N Engl J Med*. 2014; 370(7): 599–609, doi: 10.1056/NEJMoa1310460, indexed in Pubmed: 24521106.
25. Wong SL, Balch CM, Hurley P, et al. American Society of Clinical Oncology, Society of Surgical Oncology. Sentinel lymph node biopsy for melanoma: American Society of Clinical Oncology and Society of Surgical Oncology joint clinical practice guideline. *J Clin Oncol*. 2012; 30(23): 2912–2918, doi: 10.1200/JCO.2011.40.3519, indexed in Pubmed: 22778321.
26. Michielin O, van Akkooi A, Lorigan P, Ascierto PA, Dummer R, Robert C, Arance A, Blank CU, Chiarion Sileni V, Donia M, Faries MB, Gaudy-Marqueste C, Gogas H, Grob JJ, Guckenberger M, Haanen J, Hayes AJ, Hoeller C, Lebbé C, Lugowska I, Mandalà M, Márquez-Rodas I, Nathan P, Neyns B, Olofsson Bagge R, Puig S, Rutkowski P, Schilling B, Sondak VK, Tawbi H, Testori A, Keilholz U. ESMO consensus conference recommendations on the management of locoregional melanoma: under the auspices of the ESMO Guidelines Committee. *Ann Oncol*. 2020 Nov;31(11):1449-1461. doi: 10.1016/j.annonc.2020.07.005. Epub 2020 Aug 4. PMID: 32763452.
27. Nowecki ZI, Rutkowski P, Michej W. The survival benefit to patients with positive sentinel node melanoma after completion lymph node dissection may be limited to the subgroup with a primary lesion Breslow thickness greater than 1.0 and less than or equal to 4 mm (pT2-pT3). *Ann Surg Oncol*. 2008; 15(8): 2223–2234, doi: 10.1245/s10434-008-9965-3, indexed in Pubmed: 18506535.
28. Faries M, Thompson J, Cochran A, et al. Completion Dissection or Observation for Sentinel-Node Metastasis in Melanoma. *New England Journal of Medicine*. 2017; 376(23): 2211–2222, doi: 10.1056/nejmoa1613210.
29. Leiter U, Stadler R, Mauch C, et al. German Dermatologic Cooperative Oncology Group (DeCOG). Complete lymph node dissection versus no dissection in patients with sentinel lymph node biopsy positive melanoma (DeCOG-SLT): a multicentre, randomised, phase 3 trial. *Lancet Oncol*. 2016; 17(6): 757–767, doi: 10.1016/S1470-2045(16)00141-8, indexed in Pubmed: 27161539.
30. van Akkooi ACJ, Nowecki ZI, Voit C, et al. Sentinel node tumor burden according to the Rotterdam criteria is the most important prognostic factor for survival in melanoma patients: a multicenter study in 388 patients with positive sentinel nodes. *Ann Surg*. 2008; 248(6): 949–955, doi: 10.1097/SLA.0b013e31818fefe0, indexed in Pubmed: 19092339.
31. Testori A, Rutkowski P, Marsden J, et al. Surgery and radiotherapy in the treatment of cutaneous melanoma. *Ann Oncol*. 2009; 20 Suppl 6: vi22–vi29, doi: 10.1093/annonc/mdp257, indexed in Pubmed: 19617294.
32. Mali B, Jarm T, Snoj M, et al. Antitumor effectiveness of electrochemotherapy: a systematic review and meta-analysis. *Eur J Surg Oncol*. 2013; 39(1): 4–16, doi: 10.1016/j.ejso.2012.08.016, indexed in Pubmed: 22980492.
33. Andtbacka RHI, Kaufman HL, Collichio F, et al. Talimogene Laherparepvec Improves Durable Response Rate in Patients With Advanced Melanoma. *J Clin Oncol*. 2015; 33(25): 2780–2788, doi: 10.1200/JCO.2014.58.3377, indexed in Pubmed: 26014293.
34. Ballantyne AJ. Malignant melanoma of the skin of the head and neck. An analysis of 405 cases. *Am J Surg* 1970; 120:425.

35. Smith HG, Bagwan I, Board RE, Capper S, Coupland SE, Glen J, Lalondrelle S, Mayberry A, Muneer A, Nugent K, Pathiraja P, Payne M, Peach H, Smith J, Westwell S, Wilson E, Rodwell S, Gore M, Turnbull N, Smith MJF. Ano-uro-genital mucosal melanoma UK national guidelines. *Eur J Cancer*. 2020 Aug;135:22-30. doi: 10.1016/j.ejca.2020.04.030. Epub 2020 Jun 9. PMID: 32531566
36. McLean N, Tighiouart M, Muller S. Primary mucosal melanoma of the head and neck. Comparison of clinical presentation and histopathologic features of oral and sinonasal melanoma. *Oral Oncol*. 2008 Nov;44(11):1039-46. doi: 10.1016/j.oraloncology.2008.01.014. Epub 2008 Apr 8. PMID: 18396446
37. Agrawal S, Kane JM 3rd, Guadagnolo BA, Kraybill WG, Ballo MT. The benefits of adjuvant radiation therapy after therapeutic lymphadenectomy for clinically advanced, high-risk, lymph node-metastatic melanoma. *Cancer*. 2009 Dec 15;115(24):5836-44. doi: 10.1002/cncr.24627. PMID: 19701906. https://www.nccn.org/professionals/physician_gls/pdf/head-and-neck.pdf dostęp 29.01.2021.
38. Bullard KM, Tuttle TM, Rothenberger DA, Madoff RD, Baxter NN, Finne CO, Spencer MP. Surgical therapy for anorectal melanoma. *J Am Coll Surg*. 2003; 196:206–11. [https://doi.org/10.1016/S10727515\(02\)01538-7](https://doi.org/10.1016/S10727515(02)01538-7).
39. Kiran RP, Rottoli M, Pokala N, Fazio VW. Long-term outcomes after local excision and radical surgery for anal melanoma: data from a population database. *Dis Colon Rectum*. 2010; 53:402–08. <https://doi.org/10.1007/DCR.0b013e3181b71228>.
40. Malaguarnera G, Madeddu R, Catania VE, Bertino G, Morelli L, Perrotta RE, Drago F, Malaguarnera M, Latteri S. Anorectal mucosal melanoma. *Oncotarget*. 2018 Jan 2;9(9):8785-8800. doi: 10.18632/oncotarget.23835. PMID: 29492238; PMCID: PMC5823579.
41. Lee AY, Berman RS. Management of Noncutaneous Melanomas. *Surg Oncol Clin N Am*. 2020 Jul;29(3):387-400. doi: 10.1016/j.soc.2020.02.004. PMID: 32482315.
42. Pittaka, M.; Kardamakis, D.; Spyropoulou, D. Comparison of International Guidelines on Mucosal Melanoma of the Head and Neck: A Comprehensive Review of the Role of Radiation Therapy. *In Vivo* 2016, 30, 165–170.
43. Eggermont AMM, Gore M. Randomized adjuvant therapy trials in melanoma: surgical and systemic. *Semin Oncol*. 2007; 34(6): 509–515, doi: 10.1053/j.seminoncol.2007.09.003, indexed in Pubmed: 18083374.
44. Sondak VK, Gonzalez RJ, Kudchadkar R. Adjuvant therapy for melanoma: a surgical perspective. *Surg Oncol Clin N Am*. 2011; 20(1): 105—114, doi: 10.1016/j.soc.2010.09.001, indexed in Pubmed: 21111961.
45. Eggermont AMM, Chiarion-Sileni V, Grob JJ, et al. Prolonged Survival in Stage III Melanoma with Ipilimumab Adjuvant Therapy. *N Engl J Med*. 2016; 375(19): 1845–1855, doi: 10.1056/NEJMoa1611299, indexed in Pubmed: 27717298.
46. Eggermont AMM, Suci S, Testori A, et al. Ulceration and stage are predictive of interferon efficacy in melanoma: results of the phase III adjuvant trials EORTC 18952 and EORTC 18991. *Eur J Cancer*. 2012; 48(2): 218–225, doi: 10.1016/j.ejca.2011.09.028, indexed in Pubmed: 22056637.
47. Weber J, Mandala M, Del Vecchio M, et al. CheckMate 238 Collaborators. Adjuvant Nivolumab versus Ipilimumab in Resected Stage III or IV Melanoma. *N Engl J Med*. 2017; 377(19): 1824–1835, doi: 10.1056/NEJMoa1709030, indexed in Pubmed: 28891423.
48. Coens C, Suci S, Chiarion-Sileni V, et al. Adjuvant ipilimumab versus placebo after complete resection of high-risk stage III melanoma (EORTC 18071): a randomised, double-blind, phase 3 trial. *Lancet Oncol*. 2015; 16(5): 522–530, doi: 10.1016/S1470-2045(15)70122-1, indexed in Pubmed: 25840693.
49. Weber J, Mandalà M, Vecchio MD, et al. Adjuvant therapy with nivolumab (NIVO) versus ipilimumab (IPI) after complete resection of stage III/IV melanoma: Updated results from a phase III trial (CheckMate 238). *Journal of Clinical Oncology*. 2018; 36(15_suppl): 9502–9502, doi: 10.1200/jco.2018.36.15_suppl.9502.
50. Eggermont AMM, Blank CU, Mandala M, et al. Adjuvant Pembrolizumab versus Placebo in Resected Stage III Melanoma. *N Engl J Med*. 2018; 378(19): 1789–1801, doi: 10.1056/NEJMoa1802357, indexed in Pubmed: 29658430.

51. Eggermont AMM, Blank CU, Mandala M, Long GV, Atkinson VG, Dalle S, Haydon AM, Meshcheryakov A, Khattak A, Carlino MS, Sandhu S, Larkin J, Puig S, Ascierto PA, Rutkowski P, Schadendorf D, Koornstra R, Hernandez-Aya L, Di Giacomo AM, van den Eertwegh AJM, Grob JJ, Gutzmer R, Jamal R, Lorigan PC, van Akkooi ACJ, Krepler C, Ibrahim N, Marreaud S, Kicinski M, Suci S, Robert C. Longer Follow-Up Confirms Recurrence-Free Survival Benefit of Adjuvant Pembrolizumab in High-Risk Stage III Melanoma: Updated Results From the EORTC 1325MG/KEYNOTE-054 Trial. *J Clin Oncol*. 2020 Nov 20;38(33):3925-3936. doi: 10.1200/JCO.20.02110. Epub 2020 Sep 18. PMID: 32946353; PMCID: PMC7676886.
52. Long GV, Hauschild A, Santinami M, et al. Adjuvant Dabrafenib plus Trametinib in Stage III BRAF-Mutated Melanoma. *N Engl J Med*. 2017; 377(19): 1813–1823, doi: 10.1056/NEJMoa1708539, indexed in Pubmed: 28891408.
53. Hauschild A, Dummer R, Schadendorf D, et al. Longer Follow-Up Confirms Relapse-Free Survival Benefit With Adjuvant Dabrafenib Plus Trametinib in Patients With Resected V600-Mutant Stage III Melanoma. *J Clin Oncol*. 2018; 36(35): 3441–3449, doi: 10.1200/JCO.18.01219, indexed in Pubmed: 30343620.
54. Burmeister BH, Henderson MA, Ainslie J, et al. Adjuvant radiotherapy versus observation alone for patients at risk of lymph-node field relapse after therapeutic lymphadenectomy for melanoma: a randomised trial. *Lancet Oncol*. 2012; 13(6): 589–597, doi: 10.1016/S1470-2045(12)70138-9, indexed in Pubmed: 22575589.
55. Ballo MT, Ang KK. Radiotherapy for cutaneous malignant melanoma: rationale and indications. *Oncology (Williston Park)*. 2004; 18(1):99–107; discussion 107, indexed in Pubmed: 14768409.
56. Henderson MA, Burmeister BH, Ainslie J, et al. Adjuvant lymph-node field radiotherapy versus observation only in patients with melanoma at high risk of further lymph-node field relapse after lymphadenectomy (ANZMTG 01.02/TROG 02.01): 6-year follow-up of a phase 3, randomised controlled trial. *Lancet Oncol*. 2015; 16(9): 1049–1060, doi: 10.1016/S1470-2045(15)00187-4, indexed in Pubmed: 26206146.
57. Rutkowski P, Kiprian D, Dudzisz-Śledź M, et al. Management of brain metastases in melanoma. *Oncol Clin Pract*. 2018; 14: 148–155, doi: 5603/ OCP.2018.0031.
58. Rutkowski P, Kiprian D, Dudzisz-Śledź M, et al. Management of melanoma metastases in the brain. *Nowotwory. Journal of Oncology*. 2019; 69(3-4): 86–96, doi: 10.5603/njo.2019.0018.
59. Fogarty G, Dolven-Jacobsen K, Morton R, et al. Phase 3 international trial of adjuvant whole brain radiotherapy (WBRT) or observation (Obs) following local treatment of 1-3 melanoma brain metastases (MBMs). *Journal of Clinical Oncology*. 2019; 37(15_suppl): 9500–9500, doi:10.1200/jco.2019.37.15_suppl.9500.
60. Hodi FS, O’Day SJ, McDermott DF, et al. Improved survival with ipilimumab in patients with metastatic melanoma. *N Engl J Med*. 2010; 363(8): 711–723, doi: 10.1056/NEJMoa1003466, indexed in Pubmed: 20525992.
61. Świtaj T, Wysocki P, Wojtukiewicz M, et al. Ipilimumab — postępy w terapii chorych na zaawansowanego czerniaka. *Onkol Prakt Klin*. 2011; 7: 231–245.
62. Wolchok JD, Hoos A, O’Day S, et al. Guidelines for the evaluation of immune therapy activity in solid tumors: immune-related response criteria. *Clin Cancer Res*. 2009; 15(23): 7412–7420, doi: 10.1158/1078-0432.CCR-09-1624, indexed in Pubmed: 19934295.
63. Robert C, Long GV, Brady B, et al. Nivolumab in previously untreated melanoma without BRAF mutation. *N Engl J Med*. 2015; 372(4): 320–330, doi: 10.1056/NEJMoa1412082, indexed in Pubmed: 25399552.
64. Weber JS, D’Angelo SP, Minor D, et al. Nivolumab versus chemotherapy in patients with advanced melanoma who progressed after anti-CTLA-4 treatment (CheckMate 037): a randomised, controlled, open-label, phase 3 trial. *Lancet Oncol*. 2015; 16(4): 375–384, doi: 10.1016/S1470-2045(15)700768, indexed in Pubmed: 25795410.
65. Robert C, Schachter J, Long GV, et al. KEYNOTE-006 investigators, KEYNOTE-006 investigators. Pembrolizumab versus Ipilimumab in Advanced Melanoma. *N Engl J Med*. 2015; 372(26): 2521–2532, doi: 10.1056/NEJMoa1503093, indexed in Pubmed: 25891173.
66. Robert C, Long GV, Brady B, Dutriaux C, Di Giacomo AM, Mortier L, Rutkowski P, Hassel JC, McNeil CM, Kalinka EA, Lebbé C, Charles J, Hernberg MM, Savage KJ, Chiarion-Sileni V, Mihalciou C, Mauch C, Arance A,

- Cognetti F, Ny L, Schmidt H, Schadendorf D, Gogas H, Zoco J, Re S, Ascierto PA, Atkinson V. Five-Year Outcomes With Nivolumab in Patients With Wild-Type BRAF Advanced Melanoma. *J Clin Oncol*. 2020 Nov 20;38(33):3937-3946. doi: 10.1200/JCO.20.00995. Epub 2020 Sep 30. PMID: 32997575; PMCID: PMC7676881.
67. Larkin J, Chiarion-Sileni V, Gonzalez R, et al. Combined Nivolumab and Ipilimumab or Monotherapy in Untreated Melanoma. *N Engl J Med*. 2015; 373(1): 23–34.
68. Robert C, Ribas A, Hamid O, et al. Durable Complete Response After Discontinuation of Pembrolizumab in Patients With Metastatic Melanoma. *J Clin Oncol*. 2018; 36(17): 1668–1674, doi: 10.1200/JCO.2017.75.6270, indexed in Pubmed: 29283791.
69. Wolchok J, Chiarion-Sileni V, Gonzalez R, et al. Overall Survival with Combined Nivolumab and Ipilimumab in Advanced Melanoma. *New England Journal of Medicine*. 2017; 377(14): 1345–1356, doi: 10.1056/nejmoa1709684.
70. Larkin J, Chiarion-Sileni V, Gonzalez R, et al. Five-Year Survival with Combined Nivolumab and Ipilimumab in Advanced Melanoma. *N Engl J Med*. 2019; 381(16): 1535–1546, doi: 10.1056/NEJMoa1910836, indexed in Pubmed: 31562797.
71. Shoushtari, A.N.; Wagstaff, J.; Ascierto, P.A.; Butler, M.O.; Lao, C.D.; Marquez-Rodas, I.; Chiarion-Sileni, V.; Dummer, R.; Ferrucci, P.F.; Lorigan, P.; et al. CheckMate 067: Long-Term outcomes in patients with mucosal melanoma. *J. Clin. Oncol*. 2020, 38, 10019.
72. Angelo SPD, Larkin J, Sosman JA, Lebb C, Brady B, Neyns B, et al. Efficacy and safety of nivolumab alone or in combination with ipilimumab in patients with mucosal melanoma : a pooled analysis. *J Clin Oncol*. 2017;35:226–35.
73. Li J, Kan H, Zhao L, Sun Z, Bai C. Immune checkpoint inhibitors in advanced or metastatic mucosal melanoma: a systematic review. *Ther Adv Med Oncol*. 2020 May 18;12:1758835920922028. doi: 10.1177/1758835920922028. PMID: 32489431; PMCID: PMC7238311.
74. Long G, Atkinson V, Lo S, et al. Combination nivolumab and ipilimumab or nivolumab alone in melanoma brain metastases: a multicentre randomised phase 2 study. *The Lancet Oncology*. 2018; 19(5): 672–681, doi: 10.1016/s1470-2045(18)30139-6.
75. Tawbi HA, Forsyth PA, Algazi A, et al. Combined Nivolumab and Ipilimumab in Melanoma Metastatic to the Brain. *N Engl J Med*. 2018; 379(8): 722–730, doi: 10.1056/NEJMoa1805453, indexed in Pubmed: 30134131.
76. Chapman PB, Hauschild A, Robert C, et al. BRIM-3 Study Group. Improved survival with vemurafenib in melanoma with BRAF V600E mutation. *N Engl J Med*. 2011; 364(26): 2507–2516, doi: 10.1056/NEJMoa1103782, indexed in Pubmed: 21639808.
77. Hauschild A, Grob JJ, Demidov LV, et al. Dabrafenib in BRAF-mutated metastatic melanoma: a multicentre, open-label, phase 3 randomised controlled trial. *Lancet*. 2012; 380(9839): 358–365, doi: 10.1016/S0140-6736(12)60868-X, indexed in Pubmed: 22735384.
78. Flaherty KT, Robert C, Hersey P, et al. METRIC Study Group. Improved survival with MEK inhibition in BRAF-mutated melanoma. *N Engl J Med*. 2012; 367(2): 107–114, doi: 10.1056/NEJMoa1203421, indexed in Pubmed: 22663011.
79. Ascierto P, Berking C, Agarwala S, et al. Efficacy and safety of oral MEK162 in patients with locally advanced and unresectable or metastatic cutaneous melanoma harboring BRAFV600 or NRAS mutations. *Journal of Clinical Oncology*. 2012; 30(15_suppl): 8511–8511, doi: 10.1200/jco.2012.30.15_suppl.8511.
80. Robert C, Karaszewska B, Schachter J, et al. Improved overall survival in melanoma with combined dabrafenib and trametinib. *N Engl J Med*. 2015; 372(1): 30–39, doi: 10.1056/NEJMoa1412690, indexed in Pubmed: 25399551.
81. Long GV, Stroyakovskiy D, Gogas H, et al. Dabrafenib and trametinib versus dabrafenib and placebo for Val600 BRAF-mutant melanoma: a multicentre, double-blind, phase 3 randomised controlled trial. *Lancet*. 2015; 386(9992): 444–451, doi: 10.1016/S0140-6736(15)60898-4, indexed in Pubmed: 26037941.
82. Ascierto PA, McArthur GA, Dréno B, et al. Cobimetinib combined with vemurafenib in advanced BRAF(V600)-mutant melanoma (coBRIM): updated efficacy results from a randomised, double-blind, phase 3

- trial. *Lancet Oncol.* 2016; 17(9): 1248–1260, doi: 10.1016/S1470-2045(16)30122-X, indexed in Pubmed: 27480103.
83. Robert C, Karaszewska B, Schachter J, et al. Three-year estimate of overall survival in COMBI-v, a randomized phase 3 study evaluating first-line dabrafenib (D) + trametinib (T) in patients (pts) with unresectable or metastatic BRAF V600E/K–mutant cutaneous melanoma. *Annals of Oncology.* 2016; 27: vi575, doi: 10.1093/annonc/mdw435.37.
84. Dummer R, Ascierto PA, Gogas HJ, et al. Encorafenib plus binimetinib versus vemurafenib or encorafenib in patients with BRAF-mutant melanoma (COLUMBUS): a multicentre, open-label, randomized phase 3 trial. *Lancet Oncol.* 2018; 19(5): 603–615, doi: 10.1016/S1470-2045(18)301426, indexed in Pubmed: 29573941\
85. Dummer R, Ascierto PA, Gogas HJ, et al. Overall survival in patients with BRAF-mutant melanoma receiving encorafenib plus binimetinib versus vemurafenib or encorafenib (COLUMBUS): a multicentre, open-label, randomised, phase 3 trial. *Lancet Oncol.* 2018; 19(10): 1315–1327, doi: 10.1016/S1470-2045(18)30497-2, indexed in Pubmed: 30219628.
86. Robert C, Grob JJ, Stroyakovskiy D, et al. Five-Year Outcomes with Dabrafenib plus Trametinib in Metastatic Melanoma. *N Engl J Med.* 2019; 381(7): 626–636, doi: 10.1056/NEJMoa1904059, indexed in Pubmed: 31166680.
87. Schreuer M, Jansen Y, Planken S, et al. Combination of dabrafenib plus trametinib for BRAF and MEK inhibitor pretreated patients with advanced BRAF-mutant melanoma: an open-label, single arm, dual-centre, phase 2 clinical trial. *Lancet Oncol.* 2017; 18(4): 464–472, doi: 10.1016/S14702045(17)30171-7, indexed in Pubmed: 28268064.
88. Valpione S, Carlino M, Mangana J, et al. Re-challenge with BRAF- directed treatment: A multiinstitutional retrospective study. *Journal of Clinical Oncology.* 2017; 35(15_suppl): 9512–9512, doi: 10.1200/jco.2017.35.15_suppl.9512.
89. Cybulska-Stopa B, Rogala P, Czarnecka A, et al. BRAF and MEK inhibitors rechallenge as effective treatment for patients with metastatic melanoma. *Melanoma Research.* 2020: 1, doi: 10.1097/cmr.0000000000000662.
90. Guo J, Si Lu, Kong Y, et al. Phase II, open-label, single-arm trial of imatinib mesylate in patients with metastatic melanoma harboring c-Kit mutation or amplification. *J Clin Oncol.* 2011; 29(21): 2904– 2909, doi: 10.1200/JCO.2010.33.9275, indexed in Pubmed: 21690468.
91. Czarnecka AM, Teterycz P, Mariuk-Jarema A, et al. Treatment Sequencing and Clinical Outcomes in BRAF-Positive and BRAF-Negative Unresectable and Metastatic Melanoma Patients Treated with New Systemic Therapies in Routine Practice. *Target Oncol.* 2019; 14(6): 729–742, doi: 10.1007/s11523-019-00688-8, indexed in Pubmed:31754963.
92. Keilholz U, Ascierto PA, Dummer R, Robert C, Lorigan P, van Akkooi A, Arance A, Blank CU, Chiarion Sileni V, Donia M, Faries MB, Gaudy-Marqueste C, Gogas H, Grob JJ, Guckenberger M, Haanen J, Hayes AJ, Hoeller C, Lebbé C, Lugowska I, Mandalà M, Márquez-Rodas I, Nathan P, Neyns B, Olofsson Bagge R, Puig S, Rutkowski P, Schilling B, Sondak VK, Tawbi H, Testori A, Michielin O. ESMO consensus conference recommendations on the management of metastatic melanoma: under the auspices of the ESMO Guidelines Committee. *Ann Oncol.* 2020 Nov;31(11):1435-1448. doi: 10.1016/j.annonc.2020.07.004. Epub 2020 Aug 4. PMID: 32763453.
93. Gutzmer R, Stroyakovskiy D, Gogas H, Robert C, Lewis K, Protsenko S, Pereira RP, Eigentler T, Rutkowski P, Demidov L, Manikhas GM, Yan Y, Huang KC, Uyei A, McNally V, McArthur GA, Ascierto PA. Atezolizumab, vemurafenib, and cobimetinib as first-line treatment for unresectable advanced BRAFV600 mutation-positive melanoma (IMspire150): primary analysis of the randomised, doubleblind, placebo-controlled, phase 3 trial. *Lancet.* 2020 Jun 13;395(10240):1835-1844. doi: 10.1016/S0140-6736(20)30934-X. Erratum in: *Lancet.* 2020 Aug 15;396(10249):466. PMID: 32534646.

94. Arié A, Yamamoto T. Lymphedema secondary to melanoma treatments: diagnosis, evaluation, and treatments. *Glob Health Med.* 2020 Aug 31;2(4):227-234. doi: 10.35772/ghm.2020.01022. PMID: 33330812; PMCID: PMC7731060.
95. I.Malicka, K Siewierska w red M. Woźniewski: Fizjoterapia w onkologii PZWL 2020
96. Campanholi, Larissa & Duprat, João & Fregnani, José. Analysis of physical therapy in patients who had radical lymphadenectomy for cutaneous melanoma. *Applied Cancer Research.* 2012;32(1):12-15.
97. Gjørup CA, Groenvold M, Hendel HW, Dahlstroem K, Drzewiecki KT, Klausen TW, Hölmich LR. Health-related quality of life in melanoma patients: Impact of melanoma-related limb lymphoedema. *Eur J Cancer.* 2017 Nov;85:122-132. doi: 10.1016/j.ejca.2017.07.052. Epub 2017 Sep 15. PMID: 28918186.
98. Gjørup CA, Hendel HW, Zerahn B, Dahlstroem K, Drzewiecki KT, Klausen TW, Hölmich LR. Volume and Tissue Composition Changes Measured with Dual-Energy X-Ray Absorptiometry in Melanoma-Related Limb Lymphedema. *Lymphat Res Biol.* 2017 Sep;15(3):274-283. doi: 10.1089/lrb.2017.0013. Epub 2017 Sep 8. PMID: 28885862.
99. Jassem J, Duchnowska R, Kawecki A, et al. Badania kontrolne po leczeniu w najczęstszych nowotworach litych u dorosłych. *Nowotwory. Journal of Oncology.* 2014; 64(5): 415–435, doi: 10.5603/njo.2014.0070.
100. Rutkowski P, Lugowska I. Follow-up in melanoma patients. *Memo.* 2014; 7(2): 83–86, doi: 10.1007/s12254-014-0151-y, indexed in Pubmed: 25089158.
101. Kamposioras K., G. Pentheroudakis, D. Pectasides, N. Pavlidis, Malignant melanoma of unknown primary site. To make the long story short. A systematic review of the literature, *Critical Reviews in Oncology/Hematology*, Volume 78, Issue 2, 2011, Pages 112-126. <https://doi.org/10.1016/j.critrevonc.2010.04.007>
102. Rodrigues, M. et al. So close, yet so far: discrepancies between uveal and other melanomas. A position paper from UM Cure 2020. *Cancers* 11, e1032 (2019).
103. Wojciechowska Urszula, Didkowska Joanna, Irmira Michałek, Paweł Olasek, Agata Ciuba. Nowotwory złośliwe w Polsce w 2018 roku. Krajowy Rejestr Nowotworów, Narodowy Instytut Onkologii im. Marii Skłodowskiej-Curie – Państwowy Instytut Badawczy. <http://onkologia.org.pl/publikacje/>
104. Kaliki, S. & Shields, C. L. Uveal melanoma: Relatively rare but deadly cancer. *Eye* 31, 241–257 (2017).////Singh, A. D., Turell, M. E. & Topham, A. K. Uveal melanoma: Trends in incidence, treatment, and survival. *Ophthalmology* 118, 1881–1885, <https://doi.org/10.1016/j.ophtha.2011.01.040> (2011).
105. Virgili, G. et al. Incidence of Uveal Melanoma in Europe. *Ophthalmology* 114, <https://doi.org/10.1016/j.ophtha.2007.01.032> (2007).
106. Kivelä, T. The epidemiological challenge of the most frequent eye cancer: Retinoblastoma, an issue of birth and death. *Br J Ophthalmol* 93, 1129–1131, <https://doi.org/10.1136/bjo.2008.150292> (2009).
107. Shields, C. L. et al. Prognosis of uveal melanoma based on race in 8100 patients: The 2015 Doyne Lecture. *Eye* 29, 1027–1035, <https://doi.org/10.1038/eye.2015.51> (2015).]
108. Al-Jamal, R. T. et al. The pediatric choroidal and ciliary body melanoma study: A survey by the European Ophthalmic Oncology Group. *Ophthalmology* 123, 898–907, <https://doi.org/10.1016/j.ophtha.2015.12.024> (2016).
109. Kivelä T. Prevalence and epidemiology of ocular melanoma. In: Murray T, Boldt HC, eds. *Ocular Melanoma: Advances in Diagnostic and Therapeutic Strategies*. London: Future Science; 2014:21– 38
110. Żygulska-Mach H. Epidemiologia czerniaka oka. *Współczesna Onkologia* 1998;(8):226-227.
111. Cabanis EEA, Bourgeois H, Iba-Zizen MT. *Imagerie en ophtalmologie*. Masson. Paris 1996, 486-502. 112. Martine J. Jager, Carol L. Shields, Colleen M. Cebulla, Mohamed H. Abdel- Rahman, Hans E. Grossniklaus, Marc-Henri Stern, Richard D. Carvajal, Rubens N. Belfort, Renbing Jia, Jerry A. Shields and Bertil E. Damato. Uveal melanoma. *Nature Reviews, Disease Primers* 020 6:24. doi.org/10.1038/s4157-020-0158-0.

113. Shields, C. L. et al. Metastasis of uveal melanoma millimeter-by-millimeter in 8033 consecutive eyes. *Arch. Ophthalmol.* 127, 989–998 (2009).
114. Berus T, Halon A, Markiewicz A, Orłowska-Heitzman J, Romanowska-Dixon B, Donizy P. Clinical, Histopathological and Cytogenetic Prognosticators in Uveal Melanoma – A Comprehensive Review. *Anticancer Res.* 2017;37(12).]
115. McLean, I. W., Foster, W. D., Zimmerman, L. E. & Gamel, J. W. Modifications of Callender's classification of uveal melanoma at the Armed Forces Institute of Pathology. *Am. J. Ophthalmol.* 96, 502–509 (1983)
116. Folberg, R. et al. The prognostic value of tumor blood vessel morphology in primary uveal melanoma. *Ophthalmology* 100, 1389–1398 (1993)
117. Bronkhorst IHG and Jager MJ: Inflammation in uveal melanoma. *Eye* 27: 217-223, 2013
118. Harbour, J. W. et al. Frequent mutation of BAP1 in metastasizing uveal melanomas. *Science* 330,1410–1413 (2010)].
119. Shields, J. A. & Shields, C. L. Management of posterior uveal melanoma: past, present, and future: the 2014 Charles L. Schepens Lecture. *Ophthalmology* 122,414–428 (2015)
120. Rantala ES, Hernberg M, Kivelä TT. Overall survival after treatment for metastatic uveal melanoma: a systematic review and meta-analysis. *Melanoma Res.* 2019;29(6):561–8.
121. AJCC Ophthalmic Oncology Task Force. International validation of the American Joint Committee on Cancer's 7th Edition Classification of Uveal Melanoma. *JAMA Ophthalmol.* 133, 376–383 (2015).
122. Damato, E. M. & Damato, B. E. Detection and time to treatment of uveal melanoma in the United Kingdom: an evaluation of 2384 patients. *Ophthalmology* 119,1582–1589 (2012)
123. Romanowska-Dixon B, Jakubowska B, Karska-Basta I, Kubicka Trzaska A., Damato B. Uveal Tumors. Differential diagnosis of intraocular tumors. Edytorzy Romanowska- Dixon B. Jager MJ, Coupland S, Ocular Oncology, Copyright by PZWL Wydawnictwo Lekarskie, Warszawa 2020, str. 105-369
124. Shields, J. A., Shields, C. L., Ehya, H., Eagle, R. C. & De Potter, P. Fine-needle aspiration biopsy of suspected intraocular tumors. The 1992 Urwick Lecture. *Ophthalmology* 100, 1677–1684 (1993)
125. NCCN Guidelines. Melanoma: Uveal. Version 1.2024
126. Shields, C. L. et al. Choroidal nevus imaging features in 3,806 cases and risk factors for transformation into melanoma in 2,355 cases: the 2020 Taylor R. Smith and Victor T. Curtin Lecture. *Retina* 39, 1840–1851.(2018).
127. Shields JA, Mashayekhi A, Ra S, Shields CL. Pseudomelanomas of the posterior uveal tract: the 2006 Taylor R. Smith Lecture. *Retina* 2005; 25(6): 767–771.
128. Shields, C. L. et al. Plaque radiotherapy for uveal melanoma: long-term visual outcome in 1106 consecutive patients. *Arch. Ophthalmol.* 118,1219–1228 (2000).
129. Collaborative Ocular Melanoma Study Group. Collaborative ocular melanoma study (COMS) randomized trial of I-125 brachytherapy for medium choroidal melanoma. I. Visual acuity after 3 years COMS report no. 16. *Ophthalmology* 108, 348–366 (2001).
130. Collaborative Ocular Melanoma Study Group. The COMS randomized trial of iodine 125 brachytherapy for choroidal melanoma: V. Twelve-year mortality rates and prognostic factors: COMS report No. 28. *Arch Ophthalmol* 2006; 124(12): 1684–1693.
131. The American Brachytherapy Society – Ophthalmic Oncology Task Force. The American Brachytherapy Society consensus guidelines for plaque brachytherapy of uveal melanoma and retinoblastoma. *Brachytherapy* 2014; 13: 1-14.
132. Straatsma BR. Golden Jubilee Lecture. Randomised clinical trials of choroidal melanoma treatment. *Indian J Ophthalmol.* 2003;51:17–23.
133. Collaborative Ocular Melanoma Study Group: The COMS randomized trial of iodine 125 brachytherapy for choroidal melanoma. III. Initial mortality findings. COMS Report No. 18. *Arch Ophthalmol.* 2001;119:969–82.

134. Collaborative Ocular Melanoma Study Group: Mortality in patients with small choroidal melanoma. COMS Report No.4. *Arch Ophthalmol.* 1997;115:886–93
135. Gragoudas, E. S., Lane, A. M., Munzenrider, J., Egan, K. M. & Li, W. Long-term risk of local failure after proton therapy for choroidal/ciliary body melanoma. *Trans. Am. Ophthalmol. Soc.* 100, 43–48 (2002).]
136. Damato B. The role of eyewall resection in uveal melanoma management. *Int Ophthalmol Clin* 2006; 46(1): 81–93.
137. Konstantinidis L, Groenewald C, Coupland SE, Damato B. Long-term outcome of primary endoresection of choroidal melanoma. *Br J Ophthalmol* 2014; 98(1): 82–85.
138. Agnieszka Kubicka-Trzaska, Krzysztof Morawski, Anna Markiewicz, Bożena Romanowska-Dixon. Prevention and treatment of the toxic tumour syndrome following primary proton beam therapy of choroidal melanomas. *Arch Med Sci Civil Dis* 2020; 5: e22–e28. DOI: <https://doi.org/10.5114/amscd.2020.94102>
139. Turkoglu, E. B., Pointdujour-Lim, R., Mashayekhi, A. & Shields, C. L. Photodynamic therapy as primary treatment for small choroidal melanoma. *Retina* 39,1319–1325 (2018).
140. Rundle, P. Treatment of posterior uveal melanoma with multi-dose photodynamic therapy. *Br. J. Ophthalmol.* 98, 494–497 (2014).
141. Rantala ES, Hernberg M, Kivelä TT. Overall survival after treatment for metastatic uveal melanoma: a systematic review and meta-analysis. *Melanoma Res.* 2019 Dec;29(6):561-568. doi: 10.1097/CMR.0000000000000575. PMID: 30664106; PMCID: PMC6887637.
142. G. Fiorentini, C. Aliberti, A. Del Conte, M. Tilli, S. Rossi, P. Ballardini, G. Turrisi, G. Benea: Intraarterial hepatic chemoembolization (TACE) of liver metastases from ocular melanoma with slowrelease irinotecan-eluting beads. Early results of a phase II clinical study. 2009;23(1):131-7
143. Pelster MS, Gruschkus SK, Bassett R, Gombos DS, Shephard M, Posada L, Glover MS, Simien R, Diab A, Hwu P, Carter BW, Patel SP. Nivolumab and Ipilimumab in Metastatic Uveal Melanoma: Results From a Single-Arm Phase II Study. *J Clin Oncol.* 2020 Oct 30;JCO2000605. doi: 10.1200/JCO.20.00605. Epub ahead of print. PMID: 33125309.
144. Piulats JM, Espinosa E, de la Cruz Merino L, Varela M, Alonso Carrión L, Martín-Algarra S, López Castro R, Curiel T, Rodríguez-Abreu D, Redrado M, Gomà M, Rullán AJ, Calvo González A, BerrocalJaime A. Nivolumab Plus Ipilimumab for Treatment-Naïve Metastatic Uveal Melanoma: An OpenLabel, Multicenter, Phase II Trial by the Spanish Multidisciplinary Melanoma Group (GEM-1402). *J Clin Oncol.* 2021 Jan 8;JCO2000550. doi: 10.1200/JCO.20.00550. Epub ahead of print. PMID: 33417511.
145. Rodríguez-Vidal C, Fernandez-Diaz D, Fernandez-Marta B, Lago-Baameiro N, Pardo M, Silva P, Paniagua L, Blanco-Teijeiro MJ, Piñeiro A, Bande M. Treatment of Metastatic Uveal Melanoma: Systematic Review. *Cancers (Basel).* 2020 Sep 8;12(9):2557. doi: 10.3390/cancers12092557. PMID: 32911759; PMCID: PMC7565536.
146. 64MO – Sacco JJ, Carvajal R, Butler MO, et al. A phase (ph) II, multi-center study of the safety and efficacy of tebentafusp (tebe) (IMCgp100) in patients (pts) with metastatic uveal melanoma (mUM). ESMO Immuno-Oncology Virtual Congress 2020 (9-12 December 2020).
147. Shields, J. A. & Shields, C. L. *Intraocular Tumors: An Atlas and Textbook* 3rd edn (Wolters Kluwer, 2015).
148. Barker, C. A. & Salama, A. K. New NCCN guidelines for uveal melanoma and treatment of recurrent or progressive distant metastatic melanoma. *J. Natl Compr. Cancer Netw.* 16, 646–650 (2018).
149. Damato, B. in *Retinal Vascular Disease* (eds Jousseaume, A. M., Gardner, T. W., Kirchhof, B. & Ryan, S. J.)582–591 (Springer, 2007)
150. Paul T. Finger, MD; Kimberly Chin, OD Anti-Vascular Endothelial Growth Factor Bevacizumab (Avastin) for Radiation Retinopathy. *Arch Ophthalmol.* 2007;125:751-756]]
151. Nathan, P. et al. Uveal melanoma UK national guidelines. *Eur. J. Cancer* 51, 2404–2412 (2015).
152. Elyse S Blum, Jessica Yang, Kimberly M Komatsubara, Richard D Carvajal. Clinical Management of Uveal and Conjunctival Melanoma. *Oncology (Williston Park)* 2016 Jan;30(1):29-32, 34-43, 48.

153. McLaughlin CC, Wu XC, Jemal A, et al. Incidence of noncutaneous melanomas in the U.S. *Cancer*. 2005;103:1000-7.
154. Shields CL, Markowitz JS, Belinsky I, et al. Conjunctival melanoma: outcomes based on tumor origin in 382 consecutive cases. *Ophthalmology*. 2011;118:389-95. e1-2.
155. Missotten GS, Keijser S, De Keizer RJ, De Wolff-Rouendaal D. Conjunctival melanoma in the Netherlands: a nationwide study. *Invest Ophthalmol Vis Sci*. 2005;46:75-82.
156. Shields CL, Shields JA, Gunduz K, et al. Conjunctival melanoma: risk factors for recurrence, exenteration, metastasis, and death in 150 consecutive patients. *Arch Ophthalmol*. 2000;118:1497-507.
157. Wong JR, Nanji AA, Galor A, Karp CL. Management of conjunctival malignant melanoma: a review and update. *Expert Rev Ophthalmol*. 2014;9:185-204.
158. Paridaens AD, McCartney AC, Minassian DC, Hungerford JL. Orbital exenteration in 95 cases of primary conjunctival malignant melanoma. *Br J Ophthalmol*. 1994;78:520-8.
159. Norregaard JC, Gerner N, Jensen OA, Prause JU. Malignant melanoma of the conjunctiva: occurrence and survival following surgery and radiotherapy in a Danish population. *Graefes Arch Clin Exp Ophthalmol*. 1996;234:569-72.
160. Finger PT, Czechowska G, Liarikos S. Topical mitomycin C chemotherapy for conjunctival melanoma and PAM with atypia. *Br J Ophthalmol*. 1998;82:476-9.
161. Kurli M, Finger PT. Topical mitomycin chemotherapy for conjunctival malignant melanoma and primary acquired melanosis with atypia: 12 years' experience. *Graefes Arch Clin Exp Ophthalmol*. 2005;243:1108-14.
162. Demirci H, McCormick SA, Finger PT. Topical mitomycin chemotherapy for conjunctival malignant melanoma and primary acquired melanosis with atypia: clinical experience with histopathologic observations. *Arch Ophthalmol*. 2000;118:885-91.
163. Ditta LC, Shildkrot Y, Wilson MW. Outcomes in 15 patients with conjunctival melanoma treated with adjuvant topical mitomycin C: complications and recurrences. *Ophthalmology*. 2011;118:1754-9.
164. Russell HC, Chadha V, Lockington D, Kemp EG. Topical mitomycin C chemotherapy in the management of ocular surface neoplasia: a 10-year review of treatment outcomes and complications. *Br J Ophthalmol*. 2010;94:1316-21.
165. Khong JJ, Muecke J. Complications of mitomycin C therapy in 100 eyes with ocular surface neoplasia. *Br J Ophthalmol*. 2006;90:819-22.
166. Finger PT, Sedek RW, Chin KJ. Topical interferon alfa in the treatment of conjunctival melanoma and primary acquired melanosis complex. *Am J Ophthalmol*. 2008;145:124-9.
167. Herold TR, Hintschich C. Interferon alpha for the treatment of melanocytic conjunctival lesions. *Graefes Arch Clin Exp Ophthalmol*. 2010;248:111-5.
168. Esmaeli B, Wang X, Youssef A, Gershenwald JE. Patterns of regional and distant metastasis in patients with conjunctival melanoma: experience at a cancer center over four decades. *Ophthalmology*. 2001;108:2101-5.
169. Tuomaala S, Kivela T. Metastatic pattern and survival in disseminated conjunctival melanoma: implications for sentinel lymph node biopsy. *Ophthalmology*. 2004;111:816-8.
170. Walewski J., Dziurda D., et. al. Consensus on methods of development of clinical practice guidelines in oncology under the auspices of Maria Sklodowska-Curie National Research Institute of Oncology and the Agency for Health Technology Assessment and Tariff System. *Nowotwory. Journal of Oncology* 2022;72(1):44-50
171. Facciola A, Venanzi Rullo E, Ceccarelli M, D'Andrea F, Coco M, Micali C, Cacopardo B, Marino A, Cannavò SP, Di Rosa M, Condorelli F, Pellicanò GF, Guarneri C, Nunnari G. Malignant melanoma in HIV: Epidemiology, pathogenesis, and management. *Dermatol Ther*. 2020 Jan;33(1):e13180. doi: 10.1111/dth.13180. Epub 2019 Dec 9. PMID: 31770477.

172. Agozzino M, Moscarella E, Babino G, Caccavale S, Piccolo V, Argenziano G. The use of in vivo reflectance confocal microscopy for the diagnosis of melanoma. *Expert Rev Anticancer Ther.* 2019 May;19(5):413-421. doi: 10.1080/14737140.2019.1593829. Epub 2019 Mar 28. PMID: 30869538.
173. *Standardy; zalecenia do diagnostyki histopatologicznej nowotworów;* http://www.polpat.pl/pliki/files/standardy_pdf/1.2_czerniak.pdf
174. Eggermont AMM, Blank CU, Mandalà M, Long GV, Atkinson VG, Dalle S, Haydon AM, Meshcheryakov A, Khattak A, Carlino MS, Sandhu S, Larkin J, Puig S, Ascierto PA, Rutkowski P, Schadendorf D, Koornstra R, Hernandez-Aya L, Di Giacomo AM, van den Eertwegh AJM, Grob JJ, Gutzmer R, Jamal R, Lorigan PC, van Akkooi ACJ, Krepler C, Ibrahim N, Marreaud S, Kicinski M, Suci S, Robert C; EORTC Melanoma Group. Adjuvant pembrolizumab versus placebo in resected stage III melanoma (EORTC 1325-MG/KEYNOTE-054): distant metastasis-free survival results from a double-blind, randomised, controlled, phase 3 trial. *Lancet Oncol.* 2021 May;22(5):643-654. doi: 10.1016/S1470-2045(21)00065-6. Epub 2021 Apr 12. PMID: 33857412.
175. Luke JJ, Rutkowski P, Queirolo P, Del Vecchio M, Mackiewicz J, Chiarion-Sileni V, de la Cruz Merino L, Khattak MA, Schadendorf D, Long GV, Ascierto PA, Mandalà M, De Galitiis F, Haydon A, Dummer R, Grob JJ, Robert C, Carlino MS, Mohr P, Poklepovic A, Sondak VK, Scolyer RA, Kirkwood JM, Chen K, Diede SJ, Ahsan S, Ibrahim N, Eggermont AMM; KEYNOTE-716 Investigators. Pembrolizumab versus placebo as adjuvant therapy in completely resected stage IIB or IIC melanoma (KEYNOTE716): a randomised, double-blind, phase 3 trial. *Lancet.* 2022 Apr 30;399(10336):1718-1729. doi: 10.1016/S0140-6736(22)00562-1. Epub 2022 Apr 1. PMID: 35367007.
176. Reinhard Dummer, M.D., Axel Hauschild, M.D., Mario Santinami, M.D., Victoria Atkinson, M.D., Mario Mandalà, M.D., John M. Kirkwood, M.D., Vanna Chiarion Sileni, M.D., James Larkin, M.D., Ph.D., Marta Nyakas, M.D., Caroline Dutriaux, M.D., Andrew Haydon, M.B., B.S., Ph.D., Caroline Robert, M.D., Ph.D., Laurent Mortier, M.D., Ph.D., Jacob Schachter, M.D., Thierry Lesimple, M.D., Ruth Plummer, M.D., Kohinoor Dasgupta, Ph.D., Eduard Gasal, M.D., Monique Tan, M.D., Georgina V. Long, M.B., B.S., Ph.D., and Dirk Schadendorf, M.D. et. al. Five-Year Analysis of Adjuvant Dabrafenib plus Trametinib in Stage III Melanoma. September 17, 2020. *N Engl J Med* 2020; 383:1139-1148.
DOI: 10.1056/NEJMoa2005493
177. O. Hamid, C. Robert, A. Daud, F.S. Hodi, W.J. Hwu, R. Kefford, J.D. Wolchok, P. Hersey, R. Joseph, J.S. Weber, R. Dronca, T.C. Mitchell, A. Patnaik, H.M. Zarour, A.M. Joshua, Q. Zhao, E. Jensen, S. Ahsan, N. Ibrahim, A. Ribas, Five-year survival outcomes for patients with advanced melanoma treated with pembrolizumab in KEYNOTE-001, *Annals of Oncology*, Volume 30, Issue 4, 2019, Pages 582-588, ISSN 0923-7534, <https://doi.org/10.1093/annonc/mdz011>.
178. Wolchok JD, Chiarion-Sileni V, Gonzalez R, Grob JJ, Rutkowski P, Lao CD, Cowey CL, Schadendorf D, Wagstaff J, Dummer R, Ferrucci PF, Smylie M, Butler MO, Hill A, Márquez-Rodas I, Haanen JBAG, Guidoboni M, Maio M, Schöffski P, Carlino MS, Lebbé C, McArthur G, Ascierto PA, Daniels GA, Long GV, Bas T, Ritchings C, Larkin J, Hodi FS. Long-Term Outcomes With Nivolumab Plus Ipilimumab or Nivolumab Alone Versus Ipilimumab in Patients With Advanced Melanoma. *J Clin Oncol.* 2022 Jan 10;40(2):127-137. doi: 10.1200/JCO.21.02229. Epub 2021 Nov 24. PMID: 34818112; PMCID: PMC8718224.
179. Paolo A. Ascierto, Brigitte Dréno, James Larkin, Antoni Ribas, Gabriella Liskay, Michele Maio, Mario Mandalà, Lev Demidov, Daniil Stroyakovskiy, Luc Thomas, Luis de la Cruz-Merino, Victoria Atkinson, Caroline Dutriaux, Claus Garbe, Jessie Hsu, Surai Jones, Haocheng Li, Edward McKenna, Athina Voulgari, Grant A. McArthur; 5-Year Outcomes with Cobimetinib plus Vemurafenib in BRAFV600 Mutation-Positive Advanced Melanoma: Extended Follow-up of the coBRIM Study. *Clin Cancer Res* 1 October 2021; 27 (19): 5225–5235. <https://doi.org/10.1158/1078-0432.CCR-21-0809>
180. Paolo A. Ascierto, Reinhard Dummer, Helen J. Gogas, Keith T. Flaherty, Ana Arance, Mario Mandalà, Gabriella Liskay, Claus Garbe, Dirk Schadendorf, Ivana Krajsova, Ralf Gutzmer, Jan Willem B. de Groot, Carmen Loquai, Ashwin Gollerkeri, Michael D. Pickard, Caroline Robert, Update on tolerability and overall survival in COLUMBUS: landmark analysis of a randomised phase 3 trial of encorafenib plus binimetinib vs vemurafenib or

- encorafenib in patients with BRAF V600–mutant melanoma, *European Journal of Cancer*, Volume 126, 2020, Pages 33-44, <https://doi.org/10.1016/j.ejca.2019.11.016>.
181. Ascierto PA, Mandala M, Ferrucci PF I wsp. LBA40 - SECOMBIT: The best sequential approach with combo immunotherapy [ipilimumab (I) /nivolumab (N)] and combo target therapy [encorafenib (E)/binimetinib (B)] in patients with BRAF mutated metastatic melanoma: A phase II randomized study *Annals of Oncology* (2021) 32 (suppl_5): S1283-S1346. [10.1016/annonc/annonc741](https://doi.org/10.1016/annonc/annonc741)
182. Atkins MB, Lee SJ, Chmielowski B, et al: DREAMseq: A phase III trial—ECOG-ACRIN EA6134. ASCO Plenary Series. Abstract 356154. Presented November 16, 2021.
183. Tawbi HA, Schadendorf D, Lipson EJ, Ascierto PA, Matamala L, Castillo Gutiérrez E, Rutkowski P, Gogas HJ, Lao CD, De Menezes JJ, Dalle S, Arance A, Grob JJ, Srivastava S, Abaskharoun M, Hamilton M, Keidel S, Simonsen KL, Sobiesk AM, Li B, Hodi FS, Long GV; RELATIVITY-047 Investigators. Relatlimab and Nivolumab versus Nivolumab in Untreated Advanced Melanoma. *N Engl J Med*. 2022 Jan 6;386(1):24-34. doi: [10.1056/NEJMoa2109970](https://doi.org/10.1056/NEJMoa2109970). PMID: 34986285.
184. Nathan P, Hassel JC, Rutkowski P, Baurain JF, Butler MO, Schlaak M, Sullivan RJ, Ochsenreither S, Dummer R, Kirkwood JM, Joshua AM, Sacco JJ, Shoushtari AN, Orloff M, Piulats JM, Milhem M, Salama AKS, Curti B, Demidov L, Gastaud L, Mauch C, Yushak M, Carvajal RD, Hamid O, Abdullah SE, Holland C, Goodall H, Piperno-Neumann S; IMCgp100-202 Investigators. Overall Survival Benefit with Tebentafusp in Metastatic Uveal Melanoma. *N Engl J Med*. 2021 Sep 23;385(13):1196-1206. doi: [10.1056/NEJMoa2103485](https://doi.org/10.1056/NEJMoa2103485). PMID: 34551229.
185. Gershenwald JE, Scolyer RA, Hess KR, Sondak VK, Long GV, Ross MI, Lazar AJ, Faries MB, Kirkwood JM, McArthur GA, Haydu LE, Eggermont AMM, Flaherty KT, Balch CM, Thompson JF; for members of the American Joint Committee on Cancer Melanoma Expert Panel and the International Melanoma Database and Discovery Platform. Melanoma staging: Evidence-based changes in the American Joint Committee on Cancer eighth edition cancer staging manual. *CA Cancer J Clin*. 2017 Nov;67(6):472-492. doi: [10.3322/caac.21409](https://doi.org/10.3322/caac.21409). Epub 2017 Oct 13. PMID: 29028110; PMCID: PMC5978683.
186. Rutkowski P, Wysocki PJ, Kozak K. et al. Expert recommendations on diagnostic-therapeutic management of melanoma patients. *Oncol Clin Pract*. DOI: [10.5603/2021.0042](https://doi.org/10.5603/2021.0042)
187. Rutkowski P, Romanowska-Dixon B, Markiewicz A, Zieniewicz K, Kozak K, Rogala P, Świtaj T, Dudzisz-Ślędz M. Diagnostic and therapeutic management of patients with ocular melanomas – recommendations of the Polish Society of Oncology. *NOWOTWORY J Oncol* 2022; 72: 342–352
188. de la Fouchardiere, Arnaud, et al. "ESP, EORTC, and EURACAN Expert Opinion: practical recommendations for the pathological diagnosis and clinical management of intermediate melanocytic tumors and rare related melanoma variants." *Virchows Archiv* 479.1 (2021): 3-11.
189. International Collaboration on Cancer Reporting, *Published datasets*, Dostęp 20.08.2024r. <http://www.iccr-cancer.org/datasets/published-datasets/>
190. Zdzienicki M, Ziętek M, Krotewicz M, Ewert-Krzemieniewska A, Rutkowski P. The Long-Term Results of Electrochemotherapy in the Treatment of Patients with Locoregionally Advanced, Unresectable Melanoma. *J Clin Med*. 2024 Jun 25;13(13):3705. doi: [10.3390/jcm13133705](https://doi.org/10.3390/jcm13133705). PMID: 38999271; PMCID: PMC11242858.
191. Kirkwood JM, Del Vecchio M, Weber J, Hoeller C, Grob JJ, Mohr P, Loquai C, Dutriaux C, Chiarion-Sileni V, Mackiewicz J, Rutkowski P, Arenberger P, Quereux G, Meniawy TM, Ascierto PA, Menzies AM, Durani P, Lobo M, Campigotto F, Gastman B, Long GV. Adjuvant nivolumab in resected stage IIB/C melanoma: primary results from the randomized, phase 3 CheckMate 76K trial. *Nat Med*. 2023 Nov;29(11):2835-2843. doi: [10.1038/s41591-023-02583-2](https://doi.org/10.1038/s41591-023-02583-2). Epub 2023 Oct 16. Erratum in: *Nat Med*. 2024 Feb;30(2):607. doi: [10.1038/s41591-023-02661-5](https://doi.org/10.1038/s41591-023-02661-5). Erratum in: *Nat Med*. 2024 Mar;30(3):906. doi: [10.1038/s41591-023-02775-w](https://doi.org/10.1038/s41591-023-02775-w). PMID: 37845511; PMCID: PMC10667090.
192. Blank CU, Lucas MW, Scolyer RA, van de Wiel BA, Menzies AM, Lopez-Yurda M, Hoeijmakers LL, Saw RPM, Lijnsvelt JM, Maher NG, Pulleman SM, Gonzalez M, Torres Acosta A, van Houdt WJ, Lo SN, Kuijpers AMJ, Spillane A, Klop WMC, Pennington TE, Zuur CL, Shannon KF, Seinstra BA, Rawson RV, Haanen JBAG, Ch'ng S,

Naipal KAT, Stretch J, van Thienen JV, Rtshiladze MA, Wilgenhof S, Kapoor R, Meerveld-Eggink A, Grijpink-Ongering LG, van Akkooi ACJ, Reijers ILM, Gyorki DE, Grünhagen DJ, Speetjens FM, Vliek SB, Placzke J, Spain L, Stassen RC, Amini-Adle M, Lebbé C, Faries MB, Robert C, Ascierto PA, van Rijn R, van den Berkortel FWPJ, Piersma D, van der Westhuizen A, Vreugdenhil G, Aarts MJB, Stevens-den Boer MAM, Atkinson V, Khattak M, Andrews MC, van den Eertwegh AJM, Boers-Sonderen MJ, Hospers GAP, Carlino MS, de Groot JB, Kapiteijn E, Suijkerbuijk KPM, Rutkowski P, Sandhu S, van der Veldt AAM, Long GV. Neoadjuvant Nivolumab and Ipilimumab in Resectable Stage III Melanoma. *N Engl J Med*. 2024 Jun 2. doi: 10.1056/NEJMoa2402604. Epub ahead of print. PMID: 38828984.

193. Patel SP, Othus M, Chen Y i wsp. Neoadjuvant-Adjuvant or Adjuvant-Only Pembrolizumab in Advanced Melanoma. *N Engl J Med*. 2023 Mar 2;388(9):813-823. doi: 10.1056/NEJMoa2211437

194. Mandalà M, Lorigan P, Sergi MC, Benannoune N, Serra P, Vitale MG, Giannarelli D, Arance AM, Couselo EM, Neyns B, Tucci M, Guida M, Spagnolo F, Rossi E, Ocelli M, Queirolo P, Quagliano P, Depenni R, Merelli B, Placzke J, Di Giacomo AM, Del Vecchio M, Indini A, da Silva IP, Menzies AM, Long GV, Robert C, Rutkowski P, Ascierto PA. Combined immunotherapy in melanoma patients with brain metastases: A multicenter international study. *Eur J Cancer*. 2024 Mar;199:113542. doi: 10.1016/j.ejca.2024.113542. Epub 2024 Jan 19. PMID: 38266540

195. Tawbi HA, Schadendorf D, Lipson EJ, Ascierto PA, Matamala L, Castillo Gutiérrez E, Rutkowski P, Gogas HJ, Lao CD, De Menezes JJ, Dalle S, Arance A, Grob JJ, Srivastava S, Abaskharoun M, Hamilton M, Keidel S, Simonsen KL, Sobiesk AM, Li B, Hodi FS, Long GV; RELATIVITY-047 Investigators. Relatlimab and Nivolumab versus Nivolumab in Untreated Advanced Melanoma. *N Engl J Med*. 2022 Jan 6;386(1):24-34. doi: 10.1056/NEJMoa2109970. PMID: 34986285; PMCID: PMC9844513.

196. Long GV, Stephen Hodi F, Lipson EJ, Schadendorf D, Ascierto PA, Matamala L, Salman P, Castillo Gutiérrez E, Rutkowski P, Gogas HJ, Lao CD, Janoski De Menezes J, Dalle S, Arance A, Grob JJ, Keidel S, Shaikh A, Sobiesk AM, Dolfi S, Tawbi HA. Overall Survival and Response with Nivolumab and Relatlimab in Advanced Melanoma. *NEJM Evid*. 2023 Apr;2(4):EVIDoa2200239. doi: 10.1056/EVIDoa2200239. Epub 2023 Mar 22. Erratum in: *NEJM Evid*. 2023 May;2(5):EVIDx2300104. doi: 10.1056/EVIDx2300104. PMID: 38320023.

197. Jassem J, Kowalczyk A, Biesiada A, Duchnowska R, Dziadziuszko R, Mastalerz-Migas A, Kawecki A, Krzakowski M, Potemski P, Rutkowski P, Wysocki P. Post-treatment follow-up in common solid malignancies: expert panel recommendations. *NOWOTWORY J Oncol* 2022; 72: 384–407.

Appendix

W toku dyskusji zidentyfikowano następujące obszary niepewności między ekspertami, które były przedmiotem dodatkowych analiz AOTMiT, które zostały uwzględnione w dokumencie:

1. Limfadenektomia uzupełniająca po dodatkowej biopsji węzłów wartowniczych.
2. Leczenie systemowe dla chorych po progresji do choroby nieresekcyjnej po leczeniu uzupełniającym.
3. Zakres leczenia chirurgicznego czerniaka odbytnicy/odbytu.
4. Metody leczenia miejscowego czerniaka błony naczyniowej oka.
5. Badania genetyczne w czerniaku błony naczyniowej do oceny rokowania
6. Miejscowe leczenie mitomycyną C lub interferonem w czerniaku spojówki
7. Panel przeciwciał do badań immunohistochemicznych celem diagnostyki różnicowej potwierdzającej/wykluczającej czerniaka: *p16, HMB45, Ki67, MELAN A, SOX10*
8. Procedura badania histopatologicznego z panelem przeciwciał do immunohistochemii węzła chłonnego wartowniczego
9. Przewidywane koszty badań immunohistochemicznych w pkt. 7 i 8
10. Badania genetyczne w diagnostyce czerniaka i zmian pośrednich: w niewielkim odsetku zmian pierwotnych, gdzie morfologia i badania immunohistochemiczne nie pozwalają na jednoznaczne określenie statusu nozologicznego zmiany (jednostki należące do kategorii zmian melanocytarnych o niepewnym potencjale złośliwości, czasem określane także jako zmiany typu "borderline") zasadne jest wykorzystanie technik biologii molekularnej w celu doprecyzowania rozpoznania. Zgodnie z aktualnymi zaleceniami w Europie i na świecie w tym celu można wykorzystać: barwienia immunohistochemiczne, profilowanie ekspresji genów [gene expression profiling; GEP], fluorescencyjną hybrydyzację in situ (fluorescence in situ hybridization; FISH), porównawczą hybrydyzację genomową (comparative genomic hybridization; CGH) lub sekwencjonowanie nowej generacji [(next-generation sequencing; NGS)].

Metodologia

W celu odnalezienia istotnych dowodów naukowych przeprowadzono niesystematyczne wyszukiwanie wytycznych praktyki klinicznej i baz informacji medycznej. Wyszukiwanie wytycznych praktyki klinicznej obejmowało zalecenia postępowania diagnostyczno-terapeutycznego w czerniaku skóry, błon śluzowych, błony naczyniowej oka i spojówki opublikowane w językach polskim, angielskim i niemieckim w latach 2016–2024. Do przeglądu włączono zalecenia Europejskiego Towarzystwa Onkologii Medycznej (*European Society of Medical Oncology, ESMO*), Amerykańskiego Towarzystwa Onkologii Klinicznej (*American Society of Clinical Oncology, ASCO*), *National Comprehensive Cancer Network (NCCN)*, *American Academy of Dermatology (AAD)*, Europejskiego Towarzystwa Dermatologicznego (*European Association of Dermato-Oncology, EADO*), *Scottish Intercollegiate Guidelines Network (SIGN)*, *Cancer Council Australia (CCA)*, Japońskiego Towarzystwa Dermatologicznego (*Japanese Dermatological Association, JDA*), *Arbeitsgemeinschaft der Wissenschaftlichen Medizinischen Fachgesellschaften (AWMF)* oraz Polskiego Towarzystwa Onkologii Klinicznej (PTOK).

Przeprowadzono także niesystematyczne wyszukiwanie baz informacji medycznej (PubMed) w celu uzyskania kluczowej literatury. W przeglądzie uwzględniono wszystkie badania kliniczne II i III fazy opublikowane w latach 1990–2024 zawierające hasło czerniak (*melanoma, cutaneous, mucosal, uveal* – data zamknięcia dokumentu to 12.07.2024) oraz pojedyncze badania kohortowe uznane przez panel ekspertów za istotne przy braku dowodów z badań klinicznych.

Zalecenia zawarte w wytycznych pochodzą z krytycznej oceny dowodów, połączonej z wiedzą kliniczną i konsensusem multidyscyplinarnego panelu specjalistów, w tworzeniu dokumentu nie uczestniczyły inne grupy interesariuszy poza przedstawicielem organizacji pacjentów. Zalecenia sformułowane zostały zgodnie z zasadami formułowania i przyjmowania zaleceń opisanymi w dokumencie Konsensusu w zakresie metodyki opracowywania wytycznych praktyki klinicznej w onkologii pod auspicjami Narodowego Instytutu Onkologii i Agencji Oceny Technologii Medycznej i Taryfikacji [170]. Zalecenia będą aktualizowane w cyklu maksymalnie 2-letnim.

Panel specjalistów pracował wspólnie nad końcowym dokumentem w formie konsensusu w zakresie swoich specjalizacji pod kierunkiem Prof. Piotra Rutkowskiego – kierownika panelu (nie zgłoszono zdań odrębnych) i przez cały czas dokument był dostępny dla wszystkich członków panelu (również dla przedstawiciela organizacji pacjenckiej, który zgłaszał uwagi dotyczące zwłaszcza obserwacji po leczeniu), Prof. Bożena Romanowska-Dixon i dr med. Anna Markiewicz wzięły udział jedynie w części dotyczącej czerniaka oka.