

# Wytyczne postępowania diagnostyczno-terapeutycznego u chorych na raka skóry

11.2024 r., Wersja 2

Zespół autorski:

**Piotr Rutkowski<sup>1</sup>, Kamil Dolecki<sup>14</sup>, Monika Dudzisz-Śledź<sup>1</sup>, Arkadiusz Jeziorski<sup>3</sup>, Grażyna Kamińska-Winciorek<sup>13</sup>, Dorota Kiprian<sup>1</sup>, Hanna Koseła-Paterczyk<sup>1</sup>, Leszek Królicki<sup>7</sup>, Aleksandra Lesiak<sup>6,16</sup>, Adam Maciejczyk<sup>9,10</sup>, Jacek Mackiewicz<sup>15,18</sup>, Dawid Murawa<sup>8</sup>, Joanna Narbutt<sup>6</sup>, Dariusz Nejc<sup>3</sup>, Witold Owczarek<sup>2</sup>, Lidia Rudnicka<sup>12</sup>, Monika Słowińska<sup>2</sup>, Mateusz Spałek<sup>1</sup>, Anna Szumera-Ciećkiewicz<sup>1,5</sup>, Tomasz Świtaj<sup>1</sup>, Hanna Tchórzewska-Korba<sup>17</sup>, Wojciech M. Wysocki<sup>4</sup>, Marcin Zdzienicki<sup>1</sup>, Marcin Ziętek<sup>9,10</sup>**

1 Narodowy Instytut Onkologii im. Marii Skłodowskiej-Curie — Państwowy Instytut Badawczy w Warszawie (PR, MZ - specjalista chirurgii ogólnej i onkologicznej, MDS, HKP, TŚ – specjalista onkologii klinicznej, PW, ASC – specjalista patomorfologii, DK - specjalista radioterapii onkologicznej, MS – specjalista radioterapii onkologicznej)

2 Wojskowy Instytut Medyczny, Centralny Szpital Kliniczny MON w Warszawie (specjalista dermatologii i wenerologii)

3 Oddział Chirurgii Ogólnej z Pododdziałem Chirurgii Onkologicznej, Szpital Wojewódzki w Sieradzu (specjalista chirurgii onkologicznej).

4 Katedra Chirurgii Wydziału Lekarskiego i Nauk o Zdrowiu Krakowskiej Akademii im. A. Frycza-Modrzewskiego w Krakowie (specjalista chirurgii onkologicznej)

6 Klinika Dermatologii, Dermatologii Dziecięcej i Onkologicznej, Uniwersytet Medyczny w Łodzi (specjalista dermatologii)

7 Zakład Medycyny Nuklearnej Warszawskiego Uniwersytetu Medycznego (specjalista medycyny nuklearnej)

8 Katedry Chirurgii i Onkologii, Wydział Lekarski i Nauk o Zdrowiu, Uniwersytet Zielona Góra (specjalista chirurgii onkologicznej)

9 Dolnośląskie Centrum Onkologii, Pulmonologii i Hematologii we Wrocławiu (AM – specjalista radioterapii onkologicznej, MZ – specjalista chirurgii onkologicznej)

10 Katedra Onkologii, Uniwersytet Medyczny we Wrocławiu

12 Warszawski Uniwersytet Medyczny, Szpital Kliniczny im. Dzieciątka Jezus (specjalista dermatologii i wenerologii).

13 Klinika Transplantacji Szpiku i Onkohematologii; Zespół ds. Raka i Czerniaka Skóry, Narodowy Instytut Onkologii im. Marii Skłodowskiej-Curie — Państwowy Instytut Badawczy – Oddział w Gliwicach (specjalista dermatologii-wenerologii)

14 Stowarzyszenie Chorych na Mięśaki i Czerniaki Sarcoma (przedstawiciel organizacji pacjenckiej)

15 Klinika Onkologii Klinicznej i Doświadczalnej, Instytut Onkologii, Uniwersytet Medyczny im. Karola Marcinkowskiego w Poznaniu (specjalista onkologii klinicznej)

16 Pracownia Dermatoz Autozapalnych, Genetycznych i Rzadkich, UM w Łodzi

17 Zakład Rehabilitacji, Narodowy Instytut Onkologii im. Marii Skłodowskiej-Curie — Państwowy Instytut Badawczy w Warszawie (rehabilitacja medyczna).

18 Zakład Diagnostyki i Immunologii Nowotworów, Wielkopolskie Centrum Onkologii, Poznań

*Recenzent: prof. Anna Małgorzata Czarnecka (specjalista onkologii klinicznej)*

<b>JAKOŚĆ DOWODÓW NAUKOWYCH</b>	
I	Dowody z co najmniej jednego dużego randomizowanego kontrolowanego badania klinicznego (RCT, <i>randomized controlled trial</i> ) o wysokiej jakości metodologicznej (niskie ryzyko błędu systematycznego) lub metaanalizy poprawnie zaprojektowanych badań RCT bez istotnej heterogeniczności
II	Małe badania RCT lub duże badania RCT z ryzykiem błędu systematycznego (niższa jakość metodologiczna) lub metaanalizy takich badań lub badań RCT z istotną heterogenicznością
III	Prospektywne badania kohortowe
IV	Retrospektywne badania kohortowe lub badania kliniczno-kontrolne
V	Badania bez grupy kontrolnej, opisy przypadków, opinie ekspertów

<b>SIŁA ZALECEŃ</b>	
1	Zalecenie oparte na materiale dowodowym wysokiej jakości, w stosunku do którego osiągnięto jednomyślność lub wysoki poziom konsensusu zespołu eksperckiego
2A	Zalecenie oparte na materiale dowodowym niższej jakości, w stosunku do którego osiągnięto jednomyślność lub wysoki poziom konsensusu zespołu eksperckiego
2B	Zalecenie oparte na materiale dowodowym niższej jakości, w stosunku do którego osiągnięto umiarkowany poziom konsensusu zespołu eksperckiego
3	Zalecenie oparte na materiale dowodowym na jakimkolwiek poziomie jakości, w przypadku którego nie osiągnięto konsensusu zespołu eksperckiego

## Spis treści

WPROWADZENIE.....	4
PODSUMOWANIE REKOMENDACJI .....	6
1. Wstęp .....	9
2. Epidemiologia .....	10
3. Rak podstawnocomórkowy i rak kolczystocomórkowy (płaskonabłonkowy) skóry .....	11
3.1. Czynniki ryzyka .....	11
3.2. Diagnostyka .....	12
3.3. Ocena czynników rokowniczych i stopnia zaawansowania.....	15
3.4. Leczenie .....	15
3.4.1. Leczenie raka skóry — leczenie podstawowe .....	17
3.4.1.1. Wycięcie z oceną histologiczną marginesów chirurgicznych .....	17
3.4.1.2. Radioterapia .....	17
3.4.1.3. Chemioterapia .....	19
3.4.1.4. Inhibitory ścieżki Hedgehog .....	19
3.4.1.5. Immunoterapia w leczeniu zaawansowanego SCC .....	20
3.4.1.6. Immunoterapia w leczeniu zaawansowanego BCC po niepowodzeniu terapii inhibitorami szlaku Hedgehog .....	21
3.4.2. Leczenie zewnętrzne raka skóry .....	22
3.5. Obserwacja po zakończonym leczeniu onkologicznym .....	24
4. Rak z komórek Merkla (neuroendokrynnny rak skóry) .....	27
4.1. Etiologia .....	27
4.2. Diagnostyka .....	27
4.3. Stopnie zaawansowania klinicznego, rokowanie .....	29
4.4. Leczenie .....	29
4.4.1. I i II stopień zaawansowania klinicznego .....	29
4.4.2. III stopień zaawansowania klinicznego .....	29
4.4.3. IV stopień zaawansowania klinicznego .....	30
4.4.4. Leczenie miejscowych wznów i nawrotów w regionalnych węzłach chłonnych.....	33
5. Inne rzadkie raki skóry.....	34
5.1. Rak wywodzący się z gruczołów łojowych (sebaceous carcinoma).....	34
5.2. Gruczolakorak apokrynowy (apocrine adenocarcinoma) .....	36
5.3. Raki gruczołów potowych (eccrine carcinoma).....	36
5.4. Raki wywodzące się z mieszka włosowego .....	36
Konflikt interesów .....	37
Piśmiennictwo .....	38
Metodologia .....	58

## WPROWADZENIE

Zdaniem autorów i redaktorów opracowanie zawiera najbardziej uzasadnione zasady postępowania diagnostyczno-terapeutycznego przygotowane z uwzględnieniem wartości naukowych dowodów i kategorii rekomendacji. Zasady postępowania powinny być zawsze interpretowane w kontekście indywidualnej sytuacji klinicznej.

W dokumencie przedstawiono szereg opcji diagnostyczno-terapeutycznych, które pozwalają klinicyście na wybór najbardziej odpowiedniej dla każdego pacjenta metody postępowania. Wytyczne przedstawiają interwencje, które mogą być preferowane w oparciu o profil skuteczności i bezpieczeństwa w porównaniu z innymi technologiami medycznymi, ze wskazaniem technologii finansowanych ze środków publicznych w polskim systemie opieki zdrowotnej. Ponadto, zawierają analizę skuteczności alternatywnych opcji leczenia (w tym nie refundowanych).

<b>Zakres</b>	Niniejsze wytyczne zawierają zalecenia dotyczące zapobiegania, rozpoznawania, leczenia i obserwacji po leczeniu raków skóry.
<b>Cel</b>	Celem wytycznych jest usystematyzowanie oraz ujednoczenie praktyki klinicznej w oparciu o dostępne dowody naukowe, a tym samym zapewnienie jak najlepszej opieki chorym.
<b>Odbiorcy</b>	Wytyczne adresowane są do osób odpowiedzialnych za organizację i sprawujących opiekę nad chorymi z rakami skór na wszystkich poziomach opieki zdrowotnej, w tym lekarzy, pielęgniarek i farmaceutów.
<b>Refundacja</b>	Zalecenia nie zawsze odpowiadają bieżącym zasadom refundacji, które obowiązują w Polsce i jest to opisane w tekście. W przypadku wątpliwości należy ustalić obecne możliwości refundowania poszczególnych procedur.

<b>Metodologia</b>	<p>W celu odnalezienia istotnych dowodów naukowych przeprowadzono niesystematyczne wyszukiwanie wytycznych praktyki klinicznej i baz informacji medycznej.</p> <p>Wyszukiwanie wytycznych praktyki klinicznej obejmowało zalecenia postępowania diagnostyczno-terapeutycznego w rakach skóry opublikowane w językach polskim, angielskim i niemieckim w latach 2016–2024.</p> <p>W przeglądzie publikacji naukowych uwzględniono wszystkie badania kliniczne II i III fazy opublikowane w latach 1990–2024 zawierające hasło rak skóry (<i>cutaneous carcinoma, skin carcinoma, basal cell carcinoma, cutaneous squamous cell carcinoma, Merkel cell carcinoma</i> oraz pojedyncze badania kohortowe uznane przez panel ekspertów za istotne przy braku dowodów z badań klinicznych. Data zamknięcia dokumentu – listopad 2024r.</p> <p>Zalecenia sformułowane zostały zgodnie z zasadami formułowania i przyjmowania zaleceń opisanymi w dokumencie Konsensusu w zakresie metodyki opracowywania wytycznych praktyki klinicznej w onkologii pod auspicjami Narodowego Instytutu Onkologii i Agencji Oceny Technologii Medycznej i Taryfikacji [170].</p> <p>Szczegółowy opis metodologii zamieszczony jest na końcu dokumentu oraz na stronie <a href="https://nio.gov.pl/instytut/nso/nso-wytyczne/">https://nio.gov.pl/instytut/nso/nso-wytyczne/</a>.</p>
<b>Konflikt interesów</b>	<p>Wszyscy paneliści wypełnili deklaracje ujawnienia konfliktu interesów i złożyli na ręce Przewodniczącego panelu, przedstawiono zbiorczo potencjalne konflikty interesów, panel ekspertów ocenił, że przedstawione konflikty interesów nie miały wpływu na treść wytycznych (nie stwierdzono istotnych konfliktów interesów).</p>
<b>Recenzja</b>	<p>Ostateczną wersję dokumentu poddano pisemnej recenzji zewnętrznej niezależnemu recenzentowi i uwzględniono jego uwagi.</p>
<b>Finansowanie</b>	<p>Dokument wytycznych stworzony był w ramach umowy z Ministerstwem Zdrowia w kontekście zadania 19.1 Narodowej Strategii Onkologicznej i będzie wdrażany w ramach regulacji prawnych Narodowej Strategii Onkologicznej i Krajowej Sieci Onkologicznej, będzie stanowił podstawowe źródło postępowania diagnostycznoterapeutycznego dla lekarzy różnych specjalności zajmujących się chorymi na czerniaki, dokument poza tym nie był w żaden inny sposób finansowany, instytucja finansująca nie miała wpływu na treść dokumentu.</p>
<b>Aktualizacja</b>	<p>Zalecenia będą aktualizowane w cyklu maksymalnie 2-letnim. Niniejsza wersja stanowi pierwszą aktualizację dokumentu.</p>

## PODSUMOWANIE REKOMENDACJI

Zalecenie	Jakość dowodów naukowych	Siła zalecenia
<b>1. Diagnostyka</b>		
1.1. Badanie dermatoskopowe (dermoskopowe) jest zalecane przed ewentualnym usunięciem zmian skórnych	IV	2A
1.2. W przypadku podejrzenia raka skóry należy wykonać biopsję wycinającą (w większości przypadków w znieczuleniu miejscowym) zachowując minimalny margines chirurgiczny 1-2 mm lub pobrać bioptat ze zmiany skóry do badania histopatologicznego	IV	2A
<b>2. Ocena stopnia zaawansowania</b>		
2.1. Badanie fizykalne z dokładną oceną całej skóry (szczególnie ocena innych podejrzanych zmian skóry, regionalnych węzłów chłonnych oraz części ciała, w których mogą się lokalizować ewentualne przerzuty odległe).		
2.2. W wyższych stopniach zaawansowania zaleca się wykonanie USG, TK i / lub PET w celu właściwej oceny stopnia zaawansowania.		
<b>3. Leczenie stopnie I-III (operacyjny)</b>		
3.1. U chorych na raki skóry nadrzędnym celem postępowania jest doszczętne usunięcie tkanek nowotworowych. Dlatego w pierwszej kolejności należy wybierać metody odznaczające się największą doszczętnością i jednocześnie najmniejszym ryzykiem niepowodzenia miejscowego. Wybór terapii powinien być uwarunkowany: oceną kliniczną, liczebnością i rozmiarami ognisk raków skóry; typem histologicznym; stopniem inwazyjności nowotworu, ryzykiem jego nawrotu miejscowego i odległego; zachowaniem funkcji narządu/części ciała i ostatecznym efektem estetycznym okolicy poddanej leczeniu; skutecznością terapii ocenianą jako odsetek nawrotów w ciągu 4–6 miesięcy oraz 3–5 lat (weryfikowaną za pomocą badania przedmiotowego,	III	1

dermoskopowego, histopatologicznego); tolerancją leczenia (dolegliwości bólowe, czas leczenia, działania niepożądane, ryzyko powikłań); dostępnością danej metody terapeutycznej; stanem sprawności układu odpornościowego pacjenta; indywidualnymi preferencjami pacjenta.		
3.2. Leczenie miejscowe powinno być zgodne z wskazaniami charakterystyki produktu leczniczego, na przykład: imikwimod: choroba Bowena, powierzchowny BCC; terapia fotodynamiczna (z wykorzystaniem nanoemulsji 5ALA: choroba Bowena, powierzchowny BCC; 5-ALA patch: stosowany tylko w actinic keratosis), 5-FU: choroba Bowena, powierzchowny BCC.		
3.3. Biopsja węzłów wartowniczych jest zalecana u chorych na raka z komórek Merkla bez stwierdzanych klinicznie lub w badaniach obrazowych przerzutów.	III	1
3.4. Limfadenektomia jest wskazana w przypadku obecności przerzutów raków skóry w klinicznie jawnych węzłach chłonnych.	I	1
3.5. Radioterapia jest zalecana jako leczenie uzupełniające.	III	2A
<b>4. Leczenie stopień III nieoperacyjny i IV oraz zmiany nieresekcyjne lokoregionalnie</b>		
4.1. U chorych w stadium uogólnienia najbardziej właściwe jest stosowanie leczenia w ramach badań klinicznych.		
4.2. W systemowym leczeniu u chorych na raka podstawnocomórkowego wskazane jest zastosowanie inhibitorów szlaku hedgehog (wismodegib), raka podstawnocomórkowego w II linii immunoterapii (cemiplimab), raka kolczysto-komórkowego immunoterapii (cemiplimab), raka z komórek Merkla immunoterapii (awelumab).	II	1
4.3. Do rozpoczęcia immunoterapii nie jest wymagana ocena ekspresji PD-L1 / PD-1 w utkaniu raka.	III	2A
<b>5. Obserwacja po leczeniu</b>		
5.1. Edukacja chorego w zakresie samobadania skóry oraz węzłów chłonnych i przestrzegania zasad fotoprotekcji		

5.2. Badanie przedmiotowe i podmiotowe, z uwzględnieniem oceny całej skóry (badanie dermoskopowe), szczególnie okolicy blizny po wyciętym raku oraz regionalnych węzłów chłonnych (badanie co 3–6 miesięcy przez pierwsze 2–3 lata, następnie co 3–12 miesięcy do 5 lat i raz w roku po upływie 5 lat).

5.3. Częstotliwość i rodzaj badań oraz długość okresu obserwacji należy uzależnić od indywidualnego ryzyka nawrotu choroby



## 1. Wstęp

Raki skóry, w tym przede wszystkim rak podstawnocomórkowy (BCC, *basal cell carcinoma*) oraz rak kolczystokomórkowy (SCC, *squamous cell carcinoma*) [98% raków skóry], są najczęściej występującymi nowotworami złośliwymi wśród osób o jasnym zabarwieniu skóry. Raki skóry, w anglosaskim piśmiennictwie określane jako „niebarwnikowe nowotwory skóry” (NMSC, *non-melanoma skin cancers*), stanowią około 1/3 wszystkich rejestrowanych raków występujących u ludzi.

Mimo że rzadko prowadzą one do powstawania przerzutów i zgonu chorego, to stanowią bardzo istotny problem kliniczny. Raki te cechują się naciekaniem okolicznych tkanek i niszczeniem sąsiadujących struktur, takich jak kości i chrząstki, co skutkuje między innymi defektami estetycznymi i pogorszeniem jakości życia, jak również odpowiadają za znaczną chorobowość w społeczeństwie. Natomiast wśród pacjentów z grupy wysokiego ryzyka (tzn. osób w trakcie przewlekłej immunosupresji, z genetyczną predyspozycją do zachorowania na nowotwory skóry indukowane promieniowaniem ultrafioletowym (UV) omawiane raki przebiegają agresywnie i mogą prowadzić do śmierci. Należy podkreślić, że u chorych, którzy chorowali na raka skóry, częściej niż w populacji ogólnej rozpoznaje się inne nowotwory skóry, w tym czerniaka.

Należy zaznaczyć, że niniejsze opracowanie nie obejmuje problematyki dotyczącej stanów przednowotworowych (m.in. rogowacenia słonecznego) ani raków kolczystokomórkowych czy płaskonabłonkowych zlokalizowanych w obrębie narządów płciowych i jamy ustnej [1-13; 129-131].

## 2. Epidemiologia

Raki skóry stanowią ponad 30-50% wszystkich rozpoznawanych nowotworów złośliwych. Ryzyko zachorowania na te nowotwory w ciągu życia (u osób populacji kaukaskiej) przekracza 20%. Zachorowalność wykazuje tendencję rosnącą wraz z wiekiem pacjentów (najwięcej zachorowań notuje się w 8. dekadzie życia). W 2019 roku w Polsce zarejestrowano 14681 nowych zachorowań (7073 u mężczyzn i 7608 u kobiet), co odpowiada zachorowalności odpowiednio 8,1% i 8,5% [14]. Niestety w tej grupie nowotworów należy spodziewać się znacznego stopnia niedoszacowania wynikającego z niepełnej sprawozdawczości do Krajowego Rejestru Nowotworów.

Najczęstszym rakiem skóry jest rak podstawnokomórkowy (BCC), stanowiący 80% raków skóry, na drugim miejscu plasuje się rak kolczystokomórkowy (SCC): 15–20% zachorowań [10, 13]. Inne postacie raków skóry są znacząco rzadsze [1–13].

### 3. Rak podstawnokomórkowy i rak kolczystokomórkowy (płaskonabłonkowy) skóry

#### 3.1. Czynniki ryzyka

Szybko rosnąca zachorowalność na BCC i SCC spowodowana jest nadmierną ekspozycją na promieniowanie ultrafioletowe.

Główne czynniki odpowiadające za coraz częstsze występowanie BCC i SCC to: zmiana stylu życia, sposobu ubierania się, nadmierne opalanie postrzegane jako zwiększenie własnej atrakcyjności, migracje ludzi o fototypie I, II i III skóry w regiony świata o dużym nasłonecznieniu, zamieszkiwanie w rejonach górskich lub niskich szerokości geograficznych, korzystanie z lamp emitujących sztuczne promieniowanie UV (tzw. solariów). Istotnym czynnikiem rozwoju BCC i SCC jest narażenie zawodowe na promieniowanie UV u osób wykonujących pracę na świeżym powietrzu i niestosujących żadnej formy fotoprotekcji [1–11]. W poniższej tabeli (Tabela 1) zgromadzono czynniki ryzyka rozwoju raka skóry.

W większości BCC stwierdza się aktywację szlaku *sonic Hedgehog* (Hh), głównie w postaci inaktywacji receptora PTCH1 (Patched 1) lub onkogennej aktywacji receptora SMO (Smoothened). W zespole Gorlina-Goltza (*nevoid basal cell syndrome*), który jest autosomalnie dominującą chorobą charakteryzującą się występowaniem mnogich BCC, nieprawidłowościami w rozwoju twarzy i szkieletu, zwiększonym ryzykiem zachorowania na medulloblastoma i rhabdomyosarcoma, stwierdza się zaburzenia genu kodującego receptor inhibitorowy PTCH1.

**Tabela 1 Czynniki ryzyka rozwoju raka skóry [1, 2]**

Czynniki ryzyka rozwoju raka skóry		SCC	BCC
Czynniki środowiskowe	Kumulacyjna dawka UV		×
	Intensywne przerywane kąpiele słoneczne	×	
	Promieniowanie jonizujące	×	×
	Ekspozycja na substancje chemiczne*	×	(×)
	Infekcje HPV	×	
	Nikotynizm	×	
Czynniki genetyczne	I fenotyp skóry	×	×
	Skóra pergaminowata barwnikowa	×	×
	Albinizm „oczno-skróny”	×	(×)
	Nabłonkowa dysplazja brodawkowata	×	
	Pęcherzowe oddzielanie się naskórka	×	

	Zespół Ferguson-Smitha	x	
	Zespół Muira-Torre'a	x	(x)
	Zespół Bazexa		x
	Zespół Rombo		x
	Zespół Gorlina-Goltza		x
<b>Przewlekłe choroby skóry</b>	Przewlekłe niegojące się owrzodzenia	x	
	Długo utrzymujący się: — toczeń rumieniowaty skórny — liszaj płaski (nadżerkowy) — liszaj twardzinowy	x	
	Porokeratoza	x	
	Znamię łojowe		x
	Stan po przeszczepie narządu	x	(x)
<b>Immuno-supresja</b>	Innego rodzaju immunosupresja, np. zespół AIDS, zakażenie HPV	x	

\*Arsen, olej mineralny, smoła węglowa, sadza, iperyt azotowy, aromatyczne związki policykliczne — pochodne bifenylu, 4,4'bipyridyl, psoralen (z UVA) [1–11]; BCC (*basal cell carcinoma*) — rak podstawnokomórkowy; SCC (*squamous cell carcinoma*) — rak kolczystokomórkowy; HPV (*human papilloma virus*) — wirus brodawczaka ludzkiego

### 3.2. Diagnostyka

Rozpoznanie wstępne ustala się na podstawie badania podmiotowego i charakterystycznego dla BCC i SCC obrazu klinicznego zmiany skórnej [III, 2A]. W obrębie głowy i szyi zlokalizowanych jest 80% raków skóry, pozostałe 20% występuje na kończynach i tułowiu.

Raki skóry odznaczają się częstym wielogniskowym rozwojem, w szczególności dotyczy to chorych po 70. roku życia o znacznym stopniu fotouszkodzenia skóry, BCC z reguły wzrasta powoli. Nierzadko u tych chorych stwierdza się nawet kilkanaście ognisk raka podstawnokomórkowego, liczne ogniska rogowacenia słonecznego i ogniska choroby Bowena lub czerniaki. Z uwagi na tę cechę kliniczną bardzo istotne jest precyzyjne przeprowadzenie badania podmiotowego i przedmiotowego, w tym oceny całej skóry. Wobec udowodnionej w licznych publikacjach przydatności dermoskopii w diagnostyce wczesnych nowotworów skóry zaleca się, aby tę szybką i nieinwazyjną metodę diagnostyczną traktować jako stały element badania przedmiotowego. Szczególnie ważne jest wykonanie badania dermoskopowego w przypadkach nietypowych, wymagających wykluczenia zmian o odmiennej etiologii (diagnostyka różnicowa), przy ocenie zmian o niewielkim rozmiarze czy też różnicowaniu ognisk rogowacenia słonecznego z przedinwazyjnym SCC (*in situ*). Badanie to powinno być również wykorzystywane do oceny rozległości ogniska nowotworu przed planowanym leczeniem, a także do oceny

radykałności tego leczenia i monitorowania pacjentów po leczeniu (Tabela 2 i Tabela 3). Szczegółowe rekomendacje dotyczące badania dermoskopowego raka podstawnocomórkowego oraz raka kolczystocomórkowego przedstawione zostały w odrębnym opracowaniu [15,16]. W wykrywaniu populacyjnym raków skóry nie stosuje się programu badań przesiewowych [17].

Podstawą rozpoznania jest badanie histopatologiczne biopsji wycinającej lub bioptatu zmiany skórnej [IV,2A]. Raport badania histopatologicznego, oprócz ustalenia typu histologicznego nowotworu, powinien również określić podtyp raka, szczególnie jeśli jest to podtyp z grupy wyższego ryzyka. W przypadku raka inwazyjnego należy podać największy wymiar oraz głębokość naciekania (w milimetrach). Niezbędnym elementem jest także określenie statusu marginesów chirurgicznych. Dodatkowym elementem uzupełniającym rozpoznanie histopatologiczne jest ocena naciekania naczyń i przestrzeni okołonерwowych. Zwykle do ustalenia typu raka wystarcza obraz mikroskopowy. Obecność mostków międzykomórkowych oraz rogowacenie przemawia za rakiem kolczystocomórkowym (płaskonabłonkowym), natomiast atypowe, aktywne mitotycznie komórki bazaloidne układające się palisadowato na obwodzie są typowe dla raka podstawnocomórkowego. W przypadku wątpliwości dotyczących typu histologicznego (BCC vs. SCC) badanie należy uzupełnić o podstawowy różnicujący panel — *BerEP4(+)*, *EMA(-)*, *CK5/6(-)* w raku podstawnocomórkowym, *CK5/6(+)*, *EMA(+)* i *BerEP4(-)* w raku kolczystocomórkowym.

Typ histopatologiczny nowotworu oraz stopień zaawansowania wraz z oceną stanu pacjenta będą miały decydujące znaczenie przy podejmowaniu dalszych decyzji. W przypadku klinicznego podejrzenia raka można wykonać radykalne wycięcie zmiany skóry; w przypadku wątpliwości klinicznych konieczna jest biopsja zmiany, następnie decyzja jest podejmowana po otrzymaniu wyników badania histopatologicznego (biopsja fragmentu zmiany lub wycinająca — ta ostatnia ma również znaczenie terapeutyczne).

Podejrzenie zmiany inwazyjnej (objawiające się głębokim naciekiem, zajęciem tkanek i struktur położonych poniżej/w sąsiedztwie guza, tj. mięśni, kości, nerwów, węzłów chłonnych, gałki ocznej) jest wskazaniem do rozszerzenia diagnostyki o badania obrazowe (tomografia komputerowa, rezonans magnetyczny) [1–6, 9–11]. W przypadku stwierdzenia w badaniu przedmiotowym lub w badaniu obrazowym powiększonych regionalnych węzłów chłonnych należy wykonać biopsję cienkoigłową lub pobrać cały węzeł do badania histopatologicznego [1–6, 9–11].

**Tabela 2 Objawy dermatoskopowe BCC i SCC i ich różnicowanie [7]**

	Objawy dermatoskopowe bezbarwnikowych BCC	Objawy dermatoskopowe barwnikowych BCC	Objawy dermatoskopowe bezbarwnikowych SCC	Objawy dermatoskopowe barwnikowych SCC
<b>Stadium wczesne</b>	<ul style="list-style-type: none"> <li>— Mlecznoczerwony/ różowy obszar bezstrukturalny</li> <li>— Cienkie rozgałęzione mikronaczynia krwionośne/ teleangiektazje i/lub małe atypowe naczynia nieregularnie rozmieszczone w obrębie biało-różowych bezstrukturalnych obszarów zmiany</li> <li>— Drobne owrzodzenie/nadżerki</li> <li>— Drobny strup surowiczny/krwisty</li> <li>— Białe lśniące plamy i smugi (widoczne w świetle spolaryzowanym)</li> </ul>	<ul style="list-style-type: none"> <li>— Szaroniebieskie, brązowe globule i kropki</li> <li>— Ciemnobrązowe, niebieskie lub czarne koncentryczne globule</li> <li>— Rozproszone kropki skupione w grupach</li> <li>— Struktury koła ze szprychami</li> <li>— Struktury liścia, brązowe lub niebieskoszare</li> <li>— + Cechy BCC bezbarwnikowego w stadium wczesnym</li> </ul>	<p><b>Rogowacenie słoneczne</b> <b>Na twarzy:</b></p> <ul style="list-style-type: none"> <li>— wzór truskawki = białe koła na różowym tle = różowa/czerwona pseudosiatka</li> <li>— rumień</li> <li>— biała lub żółta łuska na powierzchni</li> <li>— cienkie faliste, skręcone naczynia wokół ujść mieszków włosowych</li> <li>— białe koła otaczające żółty czop zlokalizowany w ujściu mieszka włosowego/struktury tarczopodobne w ujściach mieszków włosowych</li> <li>— białe rozety w ujściach mieszków włosowych (widoczne w świetle spolaryzowanym)</li> </ul> <p><b>Poza twarzą:</b></p> <ul style="list-style-type: none"> <li>— biała/żółta łuska na powierzchni</li> <li>— keratyna i naczynia typu kropek</li> <li>— rumień</li> <li>— objaw rozety</li> <li>— cienkie nieregularne teleangiektazje</li> </ul> <p><b>Bowenoid actinic keratosis:</b> Naczynia kłębuszkowate regularnie pokrywające całą powierzchnię zmiany</p> <p><b>Choroba Bowena (SCC in situ):</b></p> <ul style="list-style-type: none"> <li>— biała/żółta łuska na powierzchni zmiany</li> <li>— naczynia kłębuszkowate zgrupowane; naczynia te mogą być widoczne jako czerwone drobne kropki lub globule</li> <li>— drobne owrzodzenie/strup</li> </ul>	<p><b>Rogowacenie słoneczne barwnikowe</b> <b>Na twarzy:</b></p> <ul style="list-style-type: none"> <li>— asymetryczne zabarwienie ujść mieszków włosowych</li> <li>— wzór obrączkowato-ziarnisty</li> <li>— struktury romboidalne</li> <li>— pseudosiatka utworzona przez żółtawe czopy rogowe w ujściach mieszków włosowych otoczone przez szare halo/struktury tarczopodobne w ujściach mieszków włosowych</li> </ul> <p><b>Barwnikowa odmiana choroby Bowena (SCC in situ):</b></p> <ul style="list-style-type: none"> <li>— brązowe lub szare kropki na obrzeżach zmiany ułożone w promienistych liniach</li> <li>— różowe lub w kolorze skóry bezstrukturalne obszary położone ekscentrycznie</li> <li>— naczynia kłębuszkowate/ czerwone kropki rozmieszczone przypadkowo/zgrupowane/na obrzeżu zmiany</li> <li>— złuszczenie powierzchni zmiany</li> </ul>
<b>Stadium późne</b>	<ul style="list-style-type: none"> <li>— Grube ostre rozgałęzione naczynia krwionośne widoczne na obrzeżach zmiany, skierowane ku jej centrum (tylko typ guzkowy)</li> <li>— Owrzodzenie</li> <li>— Strup</li> <li>— Białe lśniące plamy i smugi, objaw tęczy (widoczne w świetle spolaryzowanym)</li> </ul>	<ul style="list-style-type: none"> <li>— Globule i duże niebieskoszare gniazda jajowatych/ owalnych struktur</li> <li>— + Cechy BCC bezbarwnikowego w stadium późnym</li> </ul>	<p><b>Inwazyjny SCC</b></p> <ul style="list-style-type: none"> <li>— Centralnie położony żółty czop/masa keratyny/wewnątrz owrzodzenia</li> <li>— Owrzodzenie otoczone koncentrycznie ułożonymi naczyniami typu spinki do włosów/nieregularnymi naczyniami linijnymi otoczone białym halo</li> <li>— Struktury tarczopodobne w ujściach mieszków włosowych/białe koła na tle białych/różowych obszarów bezstrukturalnych</li> <li>— Strup czerwono-pomarańczowy/brązowy, a nawet czarny/owrzodzenie</li> <li>— W części obszarów zmiany możliwe jest zaobserwowanie struktur typowych dla stadium wczesnego SCC</li> </ul>	<p><b>Inwazyjny SCC odmiana barwnikowa</b></p> <ul style="list-style-type: none"> <li>— Rozległe niebieskie zabarwienie</li> <li>— Nieregularnie rozmieszczone niebieskoszare struktury ziarniste</li> <li>— Jeśli obecne jest owrzodzenie, widoczny jest ciemnobrązowy lub czarny strup</li> <li>— Słabo widoczne naczynia</li> </ul>
<b>Różnicowanie</b>	<ul style="list-style-type: none"> <li>— Przerzuty czerniaka/ innych raków</li> <li>— Znamię Spitz</li> <li>— Skórne znamiona różowe/koloru skóry</li> </ul>	<ul style="list-style-type: none"> <li>— Znamiona</li> <li>— Czerniak</li> <li>— Przerzuty czerniaka</li> <li>— Brodawka łojotokowa</li> </ul>	<ul style="list-style-type: none"> <li>— Znamię Spitz</li> <li>— BCC bezbarwnikowy</li> <li>— Czerniak</li> <li>— Rogowiak kolczystokomórkowy</li> </ul>	<ul style="list-style-type: none"> <li>— Czerniak/LMM (na twarzy)</li> <li>— Barwnikowy BCC</li> <li>— Rogowacenie liszajowate</li> <li>— Brodawka łojotokowa w fazie regresji</li> </ul>

BCC (basal cell carcinoma) — rak podstawnokomórkowy; SCC (squamous cell carcinoma) — rak płaskonabłonkowy; LMM (lentigo maligna melanoma) — czerniak wywodzący się z plamy soczewicowatej



**Tabela 3 Klasyfikacja rogowacenia słonecznego uznawanego obecnie za IEN lub SCC in situ [18-20]**

Rozległość i liczba ognisk rogowacenia słonecznego (AK)	Obraz histopatologiczny	Obraz kliniczny
<b>Pojedyncze ogniska AK</b> ≥ 1 i ≤ 5 palpacyjnie lub wizualnie widocznych ognisk na danym obszarze lub okolicy ciała	<b>I typ AK = wczesny SCC in situ</b> Obecność atypowych keratynocytów w warstwie podstawnej naskórka i w dolnej 1/3 naskórka	<b>Stopień I — łagodne</b> Ogniska bardziej wyczuwalne palpacyjnie niż widoczne gołym okiem
<b>Liczne ogniska AK</b> ≥ 6 palpacyjnie lub wizualnie widocznych ognisk na danym obszarze lub okolicy ciała	<b>II typ AK = wczesny SCC in situ</b> Obecność atypowych keratynocytów w dolnych 2/3 naskórka	<b>Stopień II — umiarkowane</b> Ogniska są zarówno widoczne, jak i wyczuwalne palpacyjnie
<b>Pole kanceryzacji</b> ≥ 6 ognisk AK na danym obszarze lub okolicy ciała i rozległe ciągnące się obszary skóry przewlekłe uszkodzonej przez słońce z objawami hiperkeratozy	<b>III typ AK — Bowenoid AK/SCC in situ</b> Obecność atypowych keratynocytów obejmujących dolne 2/3 do całej grubości naskórka	<b>Stopień III — ciężkie</b> Ogniska są pokryte grubą hiperkeratyczną łuską i są ewidentne
<b>Pacjenci w trakcie immunosupresji z objawami AK</b> Dowolna liczba i rozległość ognisk AK, immunosupresja	<b>Inwazyjny SCC</b> Gniazda keratynocytów wnikają do skóry właściwej Komórki nowotworowe są duże, posiadają obfitą, kwasochłonną cytoplazmę i wyraźnie powiększone jądra komórkowe Obecny jest różny stopień rogowacenia, mogą być widoczne perły rakowe Zależnie od stopnia zróżnicowania SCC różnie nasilone są pleomorfizm komórkowy, aktywność mitotyczna i cechy typowe dla nabłonka płaskiego Zależnie od odmiany histologicznej różnie wyrażony stan zapalny i odczyn ze strony podścieliska	<b>Podjęzanie inwazyjnego SCC</b> Przy wystąpieniu objawów: — kryteria większe: owrzodzenie, naciek, krwawienie, wielkość > 1 cm, szybkie powiększanie się zmiany, rumień — kryteria mniejsze: ból, świąd, zabarwienie, hiperkeratoza, wyczuwalność palpacyjna

AK (actinic keratosis) — rogowacenie słoneczne; BCC (basal cell carcinoma) — rak podstawnokomórkowy; SCC (squamous cell carcinoma) — rak płaskonabłonkowy

### 3.3. Ocena czynników rokowniczych i stopnia zaawansowania

Kolejnym etapem jest ocena występowania czynników prognostycznych dotyczących konkretnej zmiany nowotworowej, które decydują o jej przynależności do grupy wysokiego lub niskiego ryzyka (**Tabela 6**, **Tabela 7**), oraz ocena stopnia zaawansowania według Amerykańskiego Towarzystwa do Walki z Rakiem (AJCC, *American Joint Committee on Cancer*), rewizja z 2009 roku i 2017 roku (**Tabela 8**) [1–6, 9–11].

### 3.4. Leczenie

U chorych na raki skóry nadrzędnym celem postępowania jest doszczętne usunięcie tkanek nowotworowych (III, 1). Dlatego w pierwszej kolejności należy wybierać metody odznaczające się największą doszczętnością i jednocześnie najmniejszym ryzykiem niepowodzenia miejscowego. Wybór terapii powinien być uwarunkowany [21, 125]:

- oceną kliniczną, liczebnością i rozmiarami ognisk raków skóry;
- typem histologicznym;
- stopniem inwazyjności nowotworu, ryzykiem jego nawrotu miejscowego i odległego;

- zachowaniem funkcji narządu/części ciała i ostatecznym efektem estetycznym okolicy poddanej leczeniu;
- skutecznością terapii ocenianą jako odsetek nawrotów w ciągu 4–6 miesięcy oraz 3–5 lat (weryfikowaną za pomocą badania przedmiotowego, dermoskopowego, histopatologicznego);
- tolerancją leczenia (dolegliwości bólowe, czas leczenia, działania niepożądane, ryzyko powikłań);
- dostępnością danej metody terapeutycznej;
- stanem sprawności układu odpornościowego pacjenta;
- indywidualnymi preferencjami pacjenta.

Schemat zalecanego postępowania diagnostyczno-terapeutycznego w przypadku podejrzenia raka skóry - **Rycina 1**.

Postępowanie chirurgiczne często jest najszybszą oraz najskuteczniejszą metodą prowadzącą do wyleczenia, jednak wybierając strategię działania, należy uwzględnić między innymi zaawansowany wiek chorego i obciążenia internistyczne, aspekt psychologiczny oraz estetyczny. Dlatego dopuszczalne jest zastosowanie alternatywnych wobec wycięcia metod leczenia (w szczególności w przypadku raków o niskim ryzyku nawrotu) [III,2B]. Wyróżnia się następujące metody leczenia:

- powierzchniowe: 5-fluorouracyl, imikwimod (modulator odpowiedzi immunologicznej stosowany miejscowo przez okres 6–8 tygodni, w celu uzyskania długofalowej remisji leczenie może zostać wydłużone do 12-16 tygodni. Leczenie powinno być prowadzone przez lekarza mającego doświadczenie w zastosowaniu imikwimodu), diklofenak sodowy (jedynie w rogowaceniu słonecznym), terapia fotodynamiczna – nie są to metody refundowane w Polsce;
- miejscowe:
  - o bez możliwości oceny marginesów leczenia: laseroterapia, krioterapia, elektrokoagulacja, radioterapia,
  - o z oceną marginesów leczenia: radykalne wycięcie chirurgiczne (ewentualnie chirurgia mikrograficzna wg Mohsa – metoda nierefundowana w Polsce).

Należy podkreślić, że nadal brakuje dobrych jakościowo, porównawczych badań dotyczących różnych metod leczenia raków skóry. Większość publikacji dotyczy zmian w lokalizacji, która wiąże się z niskim ryzykiem nawrotów/inwazyjności. W przypadku raka skóry (z wyjątkiem zmian nieoperacyjnych) „złotym standardem” pozostaje nadal leczenie chirurgiczne oraz leczenie chirurgiczne skojarzone z radioterapią w przypadku raków o wysokim ryzyku nawrotu [III, 1] [1–13, 23].



### **3.4.1. Leczenie raka skóry — leczenie podstawowe**

#### **3.4.1.1. Wycięcie z oceną histologiczną marginesów chirurgicznych**

Jest to najczęściej stosowana metoda leczenia raka skóry (zarówno w przypadku wysokiego, jak i niskiego ryzyka nawrotu).

Zaleca się zachowanie marginesu operacyjnego wynoszącego co najmniej 4 mm w przypadku BCC i 6 mm w przypadku SCC (II, 2A).

W odniesieniu do raka należącego do grupy wysokiego ryzyka zaleca się śródoperacyjną kontrolę doszczętności (chirurgia mikrograficzna Mohsa). Jeżeli nie ma takiej możliwości, rekomenduje się szersze marginesy wycięcia — 10 mm. W przypadku gdy tak rozległe marginesy niezmienionej nowotworowo skóry wpływają na efekt kosmetyczny, można rozważyć wycięcie radykalne z mniejszym marginesem (margines R0), gdyż taki margines wymagany jest w przypadku operacji metodą chirurgii mikrograficznej Mohsa. Metoda ta polega na warstwowym wycinaniu guza ze śródoperacyjną oceną zamrożonych skrawków pochodzących z brzegów oraz dna łoży po guzie. Poszczególne wycinki są szczegółowo oznakowywane, aby w następstwie uzyskanych wyników poszerzyć wyłącznie te marginesy operacyjne, w których stwierdzono komórki nowotworowe. Procedura ta pozwala na radykalne wycięcie guza z możliwie największym zaoszczędzeniem tkanek zdrowych [1–6, 9, 11, 13, 24, 25].

Limfadenektomia jest wskazana w przypadku obecności przerzutów raków skóry w klinicznie jawnych węzłach chłonnych (II, 1), potwierdzonych w badaniu cytologicznym lub histopatologicznym.

Raport z badania histopatologicznego powinien być szczegółowy i zawierać wszelkie informacje niezbędne do oceny ryzyka nawrotu choroby, co pozwala na ustalenie konieczności zastosowania pooperacyjnej radioterapii. [164]

#### **3.4.1.2. Radioterapia**

W przypadku niebarwnikowych nowotworów złośliwych skóry (BCC i SCC) radioterapia może być postępowaniem alternatywnym, jeśli istnieją przeciwwskazania do zabiegu operacyjnego, istnieje wysokie ryzyko nieakceptowalnego efektu funkcjonalnego lub kosmetycznego lub też chory nie wyraża zgody na leczenie chirurgiczne (III, 2A). Jednocześnie radioterapia może być postępowaniem z wyboru w nowotworach nieoperacyjnych, a także może być stosowana w celu uzyskania lepszego efektu kosmetycznego i zachowania funkcji danego obszaru (głównie u pacjentów po 60. rż.). Napromienianie powinno być rozważone w przypadku zmian powyżej 5 mm w okolicy ust, powiek, czubka/skrzydełek nosa oraz powyżej 2 cm w okolicy uszu, czoła i skalpu [26], zwłaszcza jeśli spodziewany jest poważny defekt kosmetyczny. Radioterapia jest leczeniem efektywnym, odsetek skuteczności 5-letniej wyniósł w badaniach retrospektywnych 94,4% dla BCC i 92,7% dla SCC, a 15-letniej odpowiednio 84,8% i 78,6% [27]. Odsetek wznów miejscowych w metaanalizach wynosi około 10%, zarówno dla SCC, jak i dla BCC [25–27].

Wyniki badań porównawczych wykazują przewagę leczenia chirurgicznego — 4-letnia częstość wznowy miejscowej wynosi 0,7% w grupie leczonej chirurgicznie i 7,5% po napromienianiu dla BCC [28-31]. W samodzielnej radioterapii radykalnej nowotworów skóry wykorzystuje się zarówno schematy frakcjonowania konwencjonalnego (dawki 60–70 Gy przez 6–7 tygodni lub 45–55 Gy w ciągu 3–4 tygodni), jak i schematy hipofrakcjonowane (40–44 Gy przez 2 tygodnie lub 30 Gy w 5 frakcjach w ciągu 2–3 tygodni) [32]. Radioterapię uzupełniającą stosuje się w przypadkach zaawansowanych lokoregionalnie raków skóry (w szczególności gdy stwierdza się naciekanie okołonerwowe), po limfadenektomii z powodu przerzutów SCC do regionalnych węzłów chłonnych, a także wówczas, gdy operacja była niedoszczętna i nie ma możliwości radykalizacji chirurgicznej. Zaleca się tę metodę także wtedy, gdy wycięcie raka skóry przeprowadzono nieradykalnie metodą mikrograficzną Mohsa. Dodatkowe czynniki ryzyka wznowy miejscowej to: lokalizacja nowotworu w regionie głowy i szyi, wielkość (> 2 cm), niskie zróżnicowanie, wznowa i immunosupresja [33]. W radioterapii adjuwantowej stosuje się dawki 50–66 Gy w ciągu 5–7 tygodni, większe dawki są stosowane w przypadku dodatnich marginesów i niezoperowanych przerzutów do węzłów chłonnych [1, 6, 32]. Radioterapia jest także wartościową metodą leczenia paliatywnego. U wyselekcjonowanych pacjentów z guzami powierzchniowymi (do 2 cm) oraz po nieradykalnych zabiegach wartościową metodą leczenia jest brachyterapia oraz radioterapia powierzchniowa/ortowoltowa. Podsumowanie wskazań do radioterapii uzupełniającej na podstawie rekomendacji Amerykańskiego Towarzystwa Radioterapii Onkologicznej znajduje się w tabeli 4.

Wadą radioterapii jest ryzyko występowania późnych odczynów popromiennych. Należy do nich zespół powikłań klasyfikowanych jako późne popromienne zapalenie skóry, które związane są z włóknieniem oraz uszkodzeniem naczyń [165]. Efekt kosmetyczny może tym samym ulec pogorszeniu wraz z upływem czasu. Bardzo rzadkim, ale istotnym powikłaniem jest potencjalna możliwość indukcji nowotworów związanych z przebytą radioterapią, przede wszystkim nie barwnikowych nowotworów skóry, zwłaszcza w przypadku napromieniania w młodym wieku [34-36]. Przeciwwskazaniami do zastosowania radioterapii są [III, 2B]:

- wiek pacjenta poniżej 60. roku życia (przeciwwskazanie względne);
- choroby tkanki łącznej (przeciwwskazanie względne): toczeń rumieniowaty układowy, twardzina układowa;
- zespoły genetyczne związane z występowaniem nowotworów skóry: zespół Gorlina-Goltza (*nevroid basal cell carcinoma syndrome*), xeroderma pigmentosum (skóra pergaminowata barwnikowa);
- rak podstawnokomórkowy twardzinopodobny;
- wznowa po radioterapii (przeciwwskazanie względne, w niektórych sytuacjach jest możliwe zastosowanie ponownego napromieniania) [166].

**Tabela 4 Pooperacyjna radioterapia**

POOPERACYJNA RADIOTERAPIA		
SCC	SCC i BCC	BCC
<b>Zawsze:</b> nieadekwatne marginesy (im większy guz tym powinny być szersze!) gdy nie ma możliwości docięcia (z dowolnej przyczyny)	<b>Zawsze:</b> znaczne naciekanie okołonerwowe (kliniczne, obrazowe)	<b>Opcjonalnie:</b> nieadekwatne marginesy (im większy guz tym powinny być szersze!) gdy nie ma możliwości docięcia (z dowolnej przyczyny)
<b>Zawsze:</b> wycięta wznowa po uprzedniej resekcji z negatywnym marginesem	<b>Zawsze:</b> po limfadenektomii z potwierdzonymi przerzutami (za wyjątkiem jednego zajętego węzła szyjnego po stronie zmiany pierwotnej bez przekraczania torebki <3 cm)	<b>Opcjonalnie:</b> wycięta wznowa po uprzedniej resekcji z negatywnym marginesem
<b>Zawsze:</b> pT3 lub cT3 (>4 cm lub zmiany mniejsze z czynnikami ryzyka wznowy - naciek grubszy niż 6 mm i/lub naciek tk. tłuszczowej podskórnej i/lub naciekanie okołonerwowe i/lub niewielki naciek kości) oraz T4 (makroskopowy naciek kory kości lub naciek szpiku, naciek w obrębie szkieletu osiowego, podstawy czaszki lub otworów anatomicznych)		<b>Opcjonalnie:</b> zaawansowane miejscowo F zaniedbane zmiany 2 naciekiem kości lub mięśni
<b>Zawsze:</b> podtyp naciekający lub desmoplastyczny u chorych z przewlekłą immunosupresją		

### 3.4.1.3. Chemioterapia

Nie ma danych dotyczących pacjentów z SCC w fazie rozsiewu, które potwierdzałyby jednoznacznie skuteczność chemioterapii z cisplatyną w monoterapii lub w kombinacji z 5-fluorouracylem, interferonem, kwasem cis-retinowym. Dostępne są doniesienia o potencjalnej skuteczności inhibitorów receptora naskórkowego czynnika wzrostu (*EGFR*, *epidermal growth factor receptor*) tj. cetuksymab, gefitynib, które wymagają jednak przeprowadzenia dalszych badań klinicznych [1–5].

### 3.4.1.4. Inhibitory ścieżki Hedgehog

U pacjentów z genetyczną predyspozycją do rozwoju mnogich BCC (zespół Gorlina-Goltza), u chorych na BCC w fazie rozsiewu, a także z regionalnie zaawansowanym BCC, którzy wyczerpali możliwości leczenia chirurgicznego i radioterapii, należy rozważyć leczenie wismodegibem (drobnocząsteczkowym inhibitorem szlaku *Hedgehog*) (II, 1). Lek ten (w dawce 150 mg/d.) wydłużał czas do progresji choroby, z obiektywnymi odpowiedziami wynoszącymi 30–60%. W badaniu klinicznym ERIVANCE BCC oceniano skuteczność

wismodegibu stosowanego w dawce 150 mg/dobę w grupie chorych na przerzutowego (mBCC, *metastatic BCC*) lub miejscowo zaawansowanego (laBCC, *locally advanced* ; nieresekcyjny lub niekwalifikujący się do radioterapii) raka podstawnokomórkowego skóry [37]. Pierwszorzędownym punktem końcowym był odsetek obiektywnych odpowiedzi (ORR, *objective response rate*). Na podstawie niezależnej oceny stwierdzono 33,3% ORR w grupie mBCC i 47,6% ORR w grupie laBCC (w tym 22,2% całkowitych odpowiedzi – CR, *complete response*); mediana czasu trwania odpowiedzi wyniosła w ocenie badaczy, odpowiednio, 14,8 i 26,2 miesiąca; mediana czasu wolnego od progresji choroby w ocenie badaczy wyniosła 9,3 miesiąca w mBCC i 12,9 miesiąca w laBCC. U większości pacjentów obu grup stwierdzono zmniejszenie się rozmiarów zmian nowotworowych [38]. Odległe wyniki tego badania potwierdziły trwałość odpowiedzi i skuteczność wismodegibu w obu grupach chorych z ORR (w ocenie badaczy) 48,5% w kohorcie mBCC i 60,3% w kohorcie laBCC. Mediana czasu przeżycia całkowitego (OS) wyniosła 33,4 miesiąca w kohorcie mBCC i nie uzyskano jej w kohorcie laBCC. Skuteczność terapii wismodegibem oceniono również na dużej grupie chorych (> 500) w badaniu STEVIE, które przyniosło porównywalne wyniki [39]. Podobne wyniki przyniosła również polska analiza chorych leczonych w ramach odpowiedniego programu lekowego NFZ [40]. W kolejnym wieloośrodkowym badaniu II fazy (n = 41) z losowym doбором chorych i kontrolą placebo oceniano skuteczność wismodegibu w zespole Gorlina-Goltza [41]. W badaniu tym częstość występowania nowych BCC u chorych leczonych wismodegibem była istotnie mniejsza w porównaniu z placebo (odpowiednio 2 i 29 nowych przypadków w ciągu roku), stwierdzono również zmniejszenie wielkości istniejących BCC w grupie otrzymującej wismodegib; u żadnego z chorych leczonych wismodegibem nie obserwowano progresji BCC.

Wismodegib stosowany jest doustnie w dawce 150 mg raz dziennie do wystąpienia progresji choroby lub do nieakceptowalnej toksyczności – w Polsce w ramach programu lekowego. Najczęstsze działania niepożądane terapii wismodegibem (u > 30% chorych) obejmują skurcze mięśni, łysienie, zaburzenia smaku, zmniejszenie masy ciała, zmęczenie i nudności [1–4, 37, 42–45]. W czasie terapii oraz 24 miesiące po jej zakończeniu zalecane jest stosowanie skutecznych metod zapobiegania ciąży.

Kolejnym inhibitorem szlaku *Hedgehog*, który uzyskał rejestrację w terapii laBCC, jest sonidegib, którego działanie oceniano w badaniu II fazy BOLT – lek nierefundowany w Polsce [46].

#### **3.4.1.5. Immunoterapia w leczeniu zaawansowanego SCC**

Badanie fazy 1/2 potwierdziło aktywność immunoterapii anty-PD-1 cemiplimabem w leczeniu chorych na zaawansowanego (nieresekcyjnego lub przerzutowego) SCC. Odpowiedzi na leczenie wyniosły 50% w grupie 26 chorych w badaniu I fazy i 47% w grupie 59 chorych w badaniu II fazy. W grupie chorych odpowiadających na leczenie odpowiedzi były długotrwałe i przekraczały 6 miesięcy u 57% chorych. Zdarzenia niepożądane występowały u 15% chorych, a jedynie 7% chorych przerwało leczenie z tego powodu [47, 48]. Zaktualizowaną analizę wyników leczenia chorych na laCSCC włączonych do grupy

2. w badaniu II fazy opublikowano w 2020 roku. Analizą objęto 78 pacjentów. Mediana czasu obserwacji wyniosła 9,3 miesiąca ORR stwierdzono u 34 chorych (44%; 95% CI: 32–55), u 10 z nich uzyskano CR i u 24 częściową odpowiedź (PR, *partial response*). Nie osiągnięto mediany PFS ani mediany OS [49]. Lek ten został zarejestrowany w 2019 roku do leczenia dorosłych chorych na przerzutowego lub miejscowo zaawansowanego raka kolczystokomórkowego skóry, którzy nie kwalifikują się do radykalnego leczenia chirurgicznego lub radykalnej radioterapii (II, 1) – w Polsce dostępny jest w ramach programu lekowego. Bezpieczeństwo stosowania cemiplimabu oceniano w grupie 591 pacjentów na zaawansowane nowotwory złośliwe narządów litych, w tym 219 pacjentów na zaawansowanego raka kolczystokomórkowego skóry, którzy otrzymywali cemiplimab w monoterapii w 2 badaniach klinicznych (R2810-ONC-1423 i R2810-ONC-1540) [47, 48]. W 2020 roku została opublikowana zaktualizowana analiza wyników leczenia cemiplimabem wszystkich chorych na zaawansowanego CSCC uczestniczących w badaniu II fazy (n = 193) [50]. Większość chorych (n = 128) nie była wcześniej leczona systemowo. W grupie chorych wcześniej nieleczonych systemowo odsetek ORR na podstawie oceny przeprowadzonej przez badaczy wyniósł 57,8% (95% CI: 48,8– 66,5). W grupie 65 chorych, którzy przed włączeniem do badania otrzymali leczenie przeciwnowotworowe, ORR wyniósł 47,7% (95% CI: 35,1–60,5). Nie osiągnięto mediany czasu trwania odpowiedzi (1,8–34,2 mies.). Szacunkowy odsetek chorych z odpowiedzią na leczenie po 2-letach wynosił 76%. Nie osiągnięto mediany OS. Odsetek 2-letniego przeżycia chorych wyniósł 73,3%.

#### **3.4.1.6. Immunoterapia w leczeniu zaawansowanego BCC po niepowodzeniu terapii inhibitorami szlaku Hedgehog**

Wyniki badania klinicznego 2 fazy u 84 chorych na zaawansowanego BCC po niepowodzeniu leczenia inhibitorami szlaku *Hedgehog*, którzy zostali poddani terapii cemiplimabem, potwierdziły aktywność tego leku pod postacią m.in. obiektywnych odpowiedzi przekraczających 30% [51]. Na tej podstawie cemiplimab zarejestrowano do leczenia chorych na miejscowo zaawansowanego lub przerzutowego BCC, u których stwierdzono progresję choroby lub którzy wykazują nietolerancję inhibitora szlaku *Hedgehog* (III, 2A). Cemiplimab w drugiej linii leczenia BCC jest refundowany w Polsce w ramach programu lekowego.

#### **3.4.1.7. Badania kliniczne**

W przypadku pacjentów z BCC lub SCC o zaawansowaniu regionalnym lub systemowym, u których wyczerpano możliwości terapeutyczne, należy rozważyć włączenie do udziału w badaniach klinicznych [1–5]. Od kilku lat pojawiają się publikacje na temat skuteczności immunoterapii (inhibitorami PD-1) w przypadku zaawansowanych BCC lub SCC [52-58]. Co więcej, Hauschild i wsp. opisali przypadek chorego z *xeroderma pigmentosum* typu E, w przebiegu której odnotowano cztery czerniaki de novo, liczne SCC inwazyjne i nieinwazyjne, rozległe pola kanceryzacji, u którego z powodu przerzutów czerniaka rozpoczęto leczenie pembrolizumabem. Autorzy zaobserwowali nie tylko pozytywną

odpowieź na leczenie choroby przerzutowej, ale również bardzo szybkie ustępowanie rozległych ognisk rogowacenia słonecznego i inwazyjnych SCC [59].

Leczenie zaawansowanych raków skóry z zastosowaniem napromieniania i/lub leczenia systemowego powinno odbywać się w wysokospecjalistycznych ośrodkach onkologicznych.

### **3.4.2. Leczenie zewnętrzne raka skóry**

W przypadku BCC i SCC charakteryzującego się małym ryzykiem nawrotu można rozważyć zastosowanie powierzchniowych metod leczenia. Ze względu na gorszą skuteczność tych metod, ich użycie należy ograniczyć do pacjentów, u których istnieją przeciwwskazania do stosowania metod podstawowych (przede wszystkim chirurgicznych). Leczenie powierzchniowe można również rozważyć w odniesieniu do pacjentów z powierzchniowym rakiem podstawnokomórkowym o niskim ryzyku nawrotu, jeśli spodziewane efekty estetyczne będą lepsze [III, 2B].

#### **3.4.2.1. 5-fluorouracyl (0,5%)**

Lek ma zastosowanie w terapii rogowacenia słonecznego, powierzchniowego i AK/SCC in situ oraz BCC. Preparat stosuje się 2 razy dziennie przez okres 4, 6 lub 11 tygodni w przypadku powierzchniowej postaci BCC (całkowitą odpowiedź uzyskuje się u 90% chorych).

#### **3.4.2.2. Imikwimod (5%)**

Lek ma zastosowanie w terapii rogowacenia słonecznego, SCC in situ/choroby Bowena oraz nieinwazyjnych postaci typu powierzchniowego BCC. Krem stosuje się obecnie dłużej, gdyż badania wykazały, że wydłużenie czasu leczenia z 6 do 12 tygodni i częstsza aplikacja (1–2 razy/d.) zmniejszają ryzyko niepowodzenia leczenia (II, 2A). Zastosowanie leku w okluzji w przypadku powierzchniowej i guzkowej postaci BCC do 2 cm średnicy wiąże się z porównywalną skutecznością dla obu tych typów BCC. Na przykład 5 lat bez objawów choroby przeżywało 84% chorych z postacią powierzchniową BCC. U pacjentów immunokompetentnych można stosować wyłącznie krem, zaś w przypadku pacjentów poddanych immunosupresji leczenie imikwimodem powinno być skojarzone z kriochirurgią, mikrochirurgią Mohsa lub metodą fotodynamiczną [1–6, 11–13, 24, 25, 60].

#### **3.4.2.3. Metoda fotodynamiczna**

Stosowanie metody PDT w leczeniu NMSC jest związane z obostrzeniami rejestracyjnymi dotyczącymi zarówno substancji fotouczulającej (które mogą różnić się na terenie Stanów Zjednoczonych i Europy), jak i źródła światła (określona długość światła/określone urządzenie), które stanowią protokół terapeutyczny [60]. Należy podkreślić, że PDT jest leczeniem drugiego rzutu dla BCC o niskim ryzyku nawrotów i jest zarezerwowana dla odmian powierzchniowych BCC (II, 2A) oraz choroby Bowena (II, 2A), stąd odstępując od leczenia chirurgicznego, należy dysponować adekwatnym wynikiem badania histopatologicznego.



Skuteczność metody fotodynamicznej w leczeniu raka podstawnokomórkowego (typu powierzchniowego i/lub o wymiarze poniżej 2 cm) została oceniona w licznych badaniach, które wykazały wyższą skuteczność i niższy odsetek wznów (14% vs. 30,7%) przy zastosowaniu MAL/PDT (Metvix; lek obecnie niedostępny na terenie RP) w porównaniu z ALA/PDT [61, 62]. Badanie przeprowadzone przez Christiansena i wsp. charakteryzujące się najdłuższym dotychczas opublikowanym okresem obserwacji po leczeniu — wynoszącym 10 lat — wykazało: 75-procentowy ogólny wskaźnik całkowitych odpowiedzi dla wybranych podtypów BCC leczonych ALA/PDT; 60% odpowiedzi całkowitych po jednokrotnym naświetlaniu i odpowiednio 87% po dwukrotnym naświetlaniu [63]. Zou i wsp. przedstawili metaanalizę porównującą PDT z wycięciem chirurgicznym, potwierdzając jej podobną efektywność, lepszy efekt kosmetyczny, ale wyższy odsetek wznów — 14% vs. 4% w okresie 5-letniej obserwacji w jednym z badań [64]. Vinciullo i wsp. oceniali skuteczność MAL/PDT w „trudnych do leczenia” BCC definiowanych jako: dużych rozmiarów lub zlokalizowanych w strefie H charakteryzującej się najwyższym wskaźnikiem wznów lub u pacjentów z wysokim ryzykiem powikłań pooperacyjnych [65]. W badaniu wykazano wskaźnik niepowodzeń terapeutycznych w 18% zmian po 12 miesiącach i w 24% po 24 miesiącach. W 2013 roku opublikowano konsensus leczenia metodą fotodynamiczną ognisk BCC u pacjentów z zespołem Gorlina-Goltza [66]. Na podstawie analizy 9 prac przeglądowych podsumowujących wyniki uzyskane u 83 chorych uznano przydatność metody fotodynamicznej jako bezpiecznej i skutecznej w leczeniu BCC szerzących się powierzchniowo i BCC guzkowych o głębokości nacieku poniżej 2 mm. Autorzy konsensusu zalecali, aby częstość wizyt kontrolnych była uzależniona od liczby ognisk BCC, częstości nawrotów oraz lokalizacji zmian. Jako istotną zaletę terapii fotodynamicznej podkreślono możliwość równoczesnego leczenia wielu zmian.

MAL/PDT może być również zastosowana w leczeniu choroby Bowena, natomiast charakteryzuje się odmiennym protokołem terapeutycznym [61]. Należy podkreślić, że nie dysponujemy obecnie badaniami przeprowadzonymi w dużej liczbie chorych, których wyniki mogłyby być ze sobą porównane. Należy liczyć się z około 80-procentowymi wskaźnikami odpowiedzi po około rocznym okresie obserwacji oraz nawet 50-procentowym odsetkiem wznów po około 40-miesięcznym okresie obserwacji [67]. Wyniki leczenia SCC in situ metodą PDT charakteryzują się jednak wyższymi wskaźnikami odpowiedzi po rocznej obserwacji niż krioterapia i 5 fluorouracyl — 85–72% vs. 48–69% [68, 69]; 68–89-procentowy wskaźnik czystości onkologicznej po okresie 17–50 miesięcy może być osiągnięty po średnio 3 naświetlaniach danej zmiany [70–72]. Zważywszy na wyższy od BCC potencjał przerzutowania SCC oraz powyższe dane, kwalifikacja do leczenia metodą PDT powinna być rozważna, a pacjent ściśle monitorowany z użyciem dermoskopu.

#### **3.4.2.4. Kriochirurgia**

To technika prowadząca do martwicy komórek guza poprzez obniżenie temperatury tkanek od –50 do –60°C. Ma ona zastosowanie w leczeniu postaci powierzchniowych raków skóry o niskim ryzyku nawrotu i rozmiarach do 2 cm, a także ognisk rogowacenia słonecznego.

Nie zaleca się jej stosowania w zmianach guzkowych. Zróżnicowanie stosowanych technik krioterapii powoduje, że de facto nie da się porównywać skuteczności tej metody przedstawianej w różnych badaniach (IV, 2B) [1–6].

### **Komentarz**

Z uwagi na brak wiarygodnych dowodów naukowych, opartych na wynikach randomizowanych badań klinicznych, wykazujących skuteczność leczenia raków skóry metodą łyżeczkowania i elektrodestrukcji, nie rekomenduje się stosowania tej metody.

Z tych samych powodów nie zaleca się stosowania innych metod destrukcji tkanki nowotworowej, przy zastosowaniu: laseroterapii, dermabrazji i peelingu chemicznego (kwasem trójchlorooctowym), które uniemożliwiają kontrolę doszczętności leczenia [15-16].

Nieliczne randomizowane badania oceniające skuteczność leczenia metodą doogniskowych iniekcji interferonu w BCC, chociaż wykazywały pewną efektywność w leczeniu powierzchownych i guzkowych BCC o niewielkich rozmiarach, wiązały się z wysokim odsetkiem (ok. 30%) wczesnych niepowodzeń i częstymi działaniami niepożądanymi [1–6]. Wismodegib stanowi obecnie standard terapeutyczny wskazany do stosowania u dorosłych, u których stwierdzono: objawowego raka podstawnokomórkowego z przerzutami lub miejscowo zaawansowanego raka podstawnokomórkowego niekwalifikującego się do radykalnego leczenia chirurgicznego lub radioterapii i jest refundowany w Polsce w ramach programu lekowego [II, 1], w drugiej linii terapii lekiem z wyboru, refundowanym w Polsce jest cemiplimab [II, 1]. Lekiem z wyboru w przypadku nieresekcyjnego/przerzutowego SCC jest cemiplimab dostępny również w ramach programu lekowego [II, 1].

### **3.5. Obserwacja po zakończonym leczeniu onkologicznym**

Konieczność ścisłego monitorowania chorych na raki skóry wynika między innymi z następujących przesłanek:

- u 30–50% pacjentów, którzy przebyli raka skóry, w ciągu 5 lat rozwinię się kolejne ognisko podobnego nowotworu;
- 70–80% nawrotów SCC ujawnia się w ciągu pierwszych 2 lat kontroli;
- osoby, które zachorowały na raka skóry, charakteryzują się 10-krotnie większym ryzykiem rozwoju raka skóry w porównaniu z populacją ogólną;
- pacjenci, którzy chorowali na raka skóry, odznaczają się większym ryzykiem wystąpienia czerniaka skóry;
- pacjenci w trakcie przewlekłej immunosupresji cechują się wysokim ryzykiem rozwoju inwazyjnych postaci SCC.



Każde podejrzenie wznowy raka skóry powinno być potwierdzone badaniem histopatologicznym. Badanie dermoskopowe umożliwia precyzyjne określenie miejsca pobrania biopsji oraz rozpoznanie wznowy we wcześniejszym stadium.

W przypadku stwierdzenia powiększonych węzłów chłonnych regionalnych należy wykonać biopsję cienkoigłową (rzadziej pobrać cały węzeł do badania histopatologicznego) oraz przeprowadzić badania obrazowe [tomografia komputerowa (TK), rezonans magnetyczny (MRI, *magnetic resonance imaging*)] w celu oceny zaawansowania choroby.

#### **Zasady obserwacji po leczeniu [V, 2B]:**

- BCC lub SCC
  - całoroczna fotoprotekcja SPF 30–50+,
  - samokontrola pacjenta raz w miesiącu,
  - badanie dermatologiczne i dermoskopowe skóry całego ciała: co 4–6 miesięcy przez 5 lat, następnie co 6–12 miesięcy do końca życia;
- BCC lub SCC zaawansowany regionalnie/w stadium rozsiewu
  - całoroczna fotoprotekcja SPF 30–50+,
  - samokontrola pacjenta raz w miesiącu,
  - badanie dermatologiczne i dermoskopowe skóry całego ciała: co 1–3 miesiące przez pierwszy rok, co 2–4 miesiące w drugim roku, co 4–6 miesięcy w trzecim roku, następnie co 6–12 miesięcy do końca życia,
  - opieka wielospecjalistyczna (m.in. dermatologiczna, onkologiczna, radioterapeutyczna, neurologiczna, okulistyka).
- Nadzór nad pacjentami po transplantacji narządów w trakcie przewlekłej immunosupresji:
  - całoroczna fotoprotekcja SPF 30–50+;
  - samokontrola pacjenta raz w miesiącu;
  - badanie dermatologiczne i dermoskopowe skóry całego ciała co 6–12 miesięcy do końca życia;
  - w przypadku stwierdzenia raka skóry zaleca się kontrole co 3–6 miesięcy do końca życia.
- Nadzór nad pacjentami z genetycznie uwarunkowaną predyspozycją do rozwoju raka skóry:
  - całoroczna fotoprotekcja SPF 30–50+;
  - samokontrola pacjenta raz w miesiącu;
  - badanie dermatologiczne i dermoskopowe skóry całego ciała co 3–6 miesięcy do końca życia;
  - u pacjentów z *xeroderma pigmentosum* rozważenie odwrócenia rytmu dobowego oraz bezwzględne unikanie narażenia na promieniowanie UV, IR, X podczas pracy zawodowej.

## **Zapobieganie zachorowaniu na raka skóry**

- Prewencja pierwotna:
  - ścisły nadzór dermatologiczny nad pacjentami z genetyczną predyspozycją do zachorowania na raka skóry indukowaną przez promieniowanie UV;
  - edukacja społeczeństwa na temat właściwego stosowania fotoprotekcji oraz możliwości wczesnego wykrywania nowotworów skóry.
- Prewencja wtórna:
  - edukacja pacjenta na temat właściwego stosowania fotoprotekcji;
  - edukacja pacjenta na temat objawów nowotworów skóry i konieczności wykonywania samobadania;
  - regularne dermatologiczne wizyty monitorujące, połączone z badaniem dermoskopowym według ustalonego schematu;
  - u pacjentów w trakcie przewlekłej immunosupresji, u których stwierdza się występowanie objawów rógowacenia słonecznego i/lub NMSC, rozważenie modyfikacji leczenia poprzez redukcję dawek leków z grupy inhibitorów kalcyneuryny i/lub antymetabolicznych na korzyść leków z grupy mTOR.

## 4. Rak z komórek Merkla (neuroendokrynnny rak skóry)

Rak z komórek Merkla (MCC, *Merkel cell carcinoma*) jest rzadko występującym nowotworem skóry o wysokiej złośliwości, wywodzącym się prawdopodobnie z komórek neuroendokrynnnych (komórek Merkla) [73, 74].

Zapadalność na MCC jest niska, ocenia się ją na 0,25–0,32/100 tys. mieszkańców rocznie. Częstość występowania jest wyższa u mężczyzn niż u kobiet (w stosunku 1,5:1). Nowotwór zdecydowanie częściej występuje u przedstawicieli rasy kaukaskiej niż u osób innych ras. Ryzyko zachorowania zwiększa się z wiekiem. Częstość MCC u chorych poniżej 50. roku życia jest bardzo niska. Rośnie wyraźnie między 50. a 65. rokiem życia. U mężczyzn nowotwór ten występuje średnio 5 lat wcześniej niż u kobiet. Najczęstszą jego lokalizacją jest skóra głowy i szyi (44–48% przypadków), następnie skóra kończyn górnej (ok. 19% przypadków) i dolnej (16–20% przypadków) [75, 76].

Większość przypadków MCC dotyczy skóry. Inne lokalizacje są rzadkie (np. błony śluzowe lub rozsiew MCC z nieznanego ogniska pierwotnego) [77]. Dermoskopia w raku neuroendokrynnym nie wykazuje obecności charakterystycznych struktur, stwierdza się zazwyczaj mlecznoczerwone obszary bezstrukturalne, białe lśniące pasma, współwystępujące z strukturami naczyniowymi: naczyniami linijnymi nieregularnymi, naczyniami drzewkowatymi, naczyniami typu kropek lub kłębuszkowatych, czerwonymi grudkami/nieostro widocznymi czerwonymi globulami [78-80].

### 4.1. Etiologia

Etiologia nowotworu jest nieznana, niemniej istnieją dobrze zidentyfikowane czynniki predysponujące do wystąpienia MCC. Spośród nich wymienia się przede wszystkim:

- ekspozycję na promieniowanie ultrafioletowe (UV, *ultraviolet*) [naturalne lub sztuczne, np. po leczeniu łuszczycy z użyciem fototerapii i psolarenów (PUVA, *psolaren ultraviolet A*)] [81, 82];
- choroby przebiegające z upośledzeniem odporności, takie jak:
  - zakażenie HIV/AIDS (ryzyko zachorowania wzrasta 11-krotnie) [83],
  - immunosupresja po przeszczepieniu narządów (ryzyko zachorowania wzrasta 5-krotnie) [84, 85],
  - przewlekła białaczka limfocytowa;
- niektóre infekcje wirusowe, spośród których największe znaczenie przypisuje się zakażeniu wirusem polioma [odmiana charakterystyczna dla MCC: poliomawirus raka Merkla (MCPyV, *Merkel cell polyoma virus*)] [86, 87].

### 4.2. Diagnostyka

Rak z komórek Merkla najczęściej ma postać dość szybko rosnącego guza lub twardego nacieku skóry, często w kolorze od czerwonego do fioletowego. Owrzodzenie występuje rzadko. Niekiedy dochodzi do szybkiego szerzenia się nowotworu drogą lokalnych naczyń

chłonnych, co prowadzi do powstania ognisk satelitarnych. Guzowi zwykle nie towarzyszą inne dolegliwości - w większości przypadków jest on niebolesny [88]. Niecharakterystyczny obraz kliniczny powoduje, że podejrzenie MCC rzadko ustala się przed uzyskaniem wyniku badania histopatologicznego z biopsji wycinającej lub wycinka.

W anglosaskim piśmiennictwie zaproponowano mnemotechniczny akronim mający ułatwić diagnostykę MCC — *AEIOU* [*A* — *asymptomatic (bezobjawowy)*; *E* — *expanding rapidly (szybko rosnący)*; *I* — *immune suppressed (z immunosupresją, bez towarzyszącego stanu zapalnego)*; *O* — *older than 50 years (w wieku > 50 lat)*; *U* — *UV-exposed skin (na skórze ekspozowanej na promieniowanie UV)*]. Jedynie około 7% chorych na MCC spełnia wszystkie powyższe kryteria, ale u około 90% można zaobserwować co najmniej trzy spośród nich [71].

Obraz kliniczny oraz krótki wywiad, które mogą sugerować złośliwy charakter zmiany, powinny być wskazaniem do biopsji wycinającej, wykonanej zgodnie z powszechnie obowiązującymi zasadami. Badanie histopatologiczne wraz z wykorzystaniem barwień immunohistochemicznych jest konieczne do ustalenia rozpoznania i przeprowadzenia diagnostyki różnicowej z pierwotnymi i przerzutowymi nowotworami o morfologii zbliżonej do MCC. W badaniu patomorfologicznym rak z komórek Merkla zbudowany jest z małych i średniej wielkości (rzadziej dużych) komórek, o skąpej cytoplazmie, ziarnistej chromatynie jądrowej (typu neuroendokrynnego — obraz „soli z pieprzem”). Często obserwowany jest silnie wyrażony artefakt zgniecenia. Ponadto widoczne są liczne figury podziału i ciała apoptotyczne. W różnicowaniu z innymi nowotworami drobnookrągłokomórkowymi pomocne są badania immunohistochemiczne. Typowym immunoprofilem MCC jest *CKAE1/AE3(+)*, *CK20(+)* (reakcja punktowa typu „dot-like”), *SATB2(+)*, *CD56(+)*, synaptofizyna(+/-), chromogranina(+/-), *NSE(+)*, *INSM1(+/-)*, *LCA(-)*, *TTF1(-)*, *CDX2(-)*, *p40(-)*. W diagnostyce histopatologicznej należy również uwzględnić konieczność stosowania jednolitych protokołów raportowania dla węzłów chłonnych wartowniczych. Do ich oceny konieczne jest wykorzystanie dodatkowych barwień immunohistochemicznych (*CKAE1/AE3*, *SATB2*) w celu uwidocznienia ognisk mikroprzerzutów. W badaniu patomorfologicznym rak z komórek Merkla zbudowany jest z drobnych okrągłych komórek o skąpej cytoplazmie, chromatyna jądrowa jest ziarnista (typu neuroendokrynnego), obserwowana jest wysoka aktywność mitotyczna. W różnicowaniu z innymi nowotworami drobnookrągłokomórkowymi pomocne są badania immunohistochemiczne. Typowym immunoprofilem MCC jest *CKAE1/AE3(+)*, *CK20(+)*, *CD56(+)*, synaptofizyna(+/-), chromogranina(+/-), *NSE(+)*, *LCA(-)*, *TTF1(-)*, *CDX2(-)*, *p40(-)*.

W przypadku stwierdzenia utkania raka z komórek Merkla wskazane jest wykonanie badania przedmiotowego i badań obrazowych w celu oceny stopnia zaawansowania. W zależności od indywidualnych wskazań znajdują tu zastosowanie całościowe badania radiologiczne (TK, MR) połączone z ewentualną diagnostyką patologiczną lub cytologiczną (aspiracyjna biopsja cienkoigłowa) podejrzanych ognisk.

W niektórych przypadkach, gdy histopatologiczne rozpoznanie jest wątpliwe i podejrzewa się istnienie pozaskórnego ogniska pierwotnego nowotworu (przerzuty do skóry nowotworów neuroendokrynnych innych niż MCC, np. drobnokomórkowego raka płuca), mogą zaistnieć wskazania do poszerzenia diagnostyki o badanie pozytonowej tomografii emisyjnej (PET, *positron emission tomography*) w połączeniu z TK.

### 4.3. Stopnie zaawansowania klinicznego, rokowanie

Obecnie stosuje się system opracowany w 2017 roku przez Amerykańskie Towarzystwo do Walki z Rakiem (AJCC), wersja 8, opierający się na typowych kryteriach TNM (*tumor, node, metastases* — guz, węzeł, przerzut) (**Tabela 11** i **Tabela 12**) [77, 89-92]. Wydaje się jednak, że do czynników o największej rokowniczej wartości należą wielkość pierwotnego guza, obecność przerzutów w chwili rozpoznania oraz zakres przerzutów do węzłów chłonnych.

Aktualnie 10-letnie całkowite przeżycie chorych na MCC szacuje się na około 65% u kobiet i 50,5% u mężczyzn (średnio ok. 57% dla wszystkich chorych). W zależności od wielkości guza pierwotnego przeżycia 10-letnie wynoszą dla raków o średnicy 2 cm lub mniejszych 61%, podczas gdy dla większych niż 2 cm tylko 39% [77].

### 4.4. Leczenie

Podstawą terapii w przypadkach o zaawansowaniu lokoregionalnym jest leczenie chirurgiczne [157]; leczenie MCC powinno być prowadzone w ośrodkach wysokospecjalistycznych [13, 90, 93, 94, 158] (

**Rycina 2**). Alternatywnym postępowaniem w grupie wyselekcjonowanych chorych jest radykalna radioterapia, która pozwala na uzyskanie wysokiego odsetka kontroli miejscowych z uwagi na znaczną promienioczułość tego nowotworu.

#### 4.4.1. I i II stopień zaawansowania klinicznego

W przypadku braku wykrywalnych przerzutów do regionalnych węzłów chłonnych należy wykonać biopsję węzła wartowniczego oraz szerokie (do uzyskania marginesu co najmniej 1–2 cm) wycięcie blizny, skojarzone z uzupełniającą radioterapią [159] [III,B]. Wynika to z obserwacji, że przerzuty w wartowniczych węzłach chłonnych występują u 25–35% chorych z brakiem klinicznych objawów przerzutów. Ryzyko powstania mikroprzerzutów wzrasta znacząco u chorych z pierwotnym ogniskiem o średnicy powyżej 1 cm [95, 96]. Zastosowanie uzupełniającej radioterapii wydłuża całkowite przeżycie u chorych na MCC w stosunku do samodzielnej chirurgii w I i II stopniu zaawansowania choroby, nie przynosi natomiast istotnej korzyści w przeżyciu w III stopniu zaawansowania [160].

#### 4.4.2. III stopień zaawansowania klinicznego

W przypadkach obecności przerzutów do regionalnych węzłów chłonnych (zarówno mikro, jak i makroprzerzutów; stopień zaawansowania III) istnieją wskazania do wycięcia regionalnych węzłów chłonnych.

Pomimo braku dowodów z badań z losowym doborem chorych większość prac retrospektywnych wskazuje na poprawę kontroli lokoregionalnej i przeżyć chorych po zastosowaniu uzupełniającej radioterapii na łożę po usunięciu regionalnych węzłów chłonnych (w dawce 50–60 Gy) (III, 2A) [97, 98]. Niektórzy autorzy postulują, by u pacjentów z masywnym zajęciem węzłów chłonnych rozważyć chemioterapię. Nie ustalono typowego systemowego leczenia w tej grupie chorych — leczenie może być przeprowadzone jako przedoperacyjne lub pooperacyjne. W niektórych ośrodkach limfadenektomia u tych chorych jest wykonywana pomiędzy cyklami chemioterapii. Dane dostępne w piśmiennictwie nie pozwalają jednak na jednoznaczne określenie, czy leczenie systemowe wpływa na poprawę całkowitych przeżyć w tej grupie chorych [98-100]. Zachęcające są wstępne wyniki zastosowania inhibitorów punktów kontrolnych w leczeniu przedoperacyjnym MCC. W 2018r. opublikowano wyniki badania I/II. fazy z zastosowaniem niwolumabu w leczeniu neoadiuwantowym chorych na MCC w stadium IIa-IV (CheckMate 358). W ocenie patologicznej całkowitą odpowiedź patologiczną uzyskano u 47% chorych, a większą odpowiedź patologiczną ( $\leq 10\%$  żywych komórek nowotworowych) u 18% chorych. U niektórych chorych uzyskana odpowiedź pozwoliła na przeprowadzenie zabiegu chirurgicznego o mniejszym zakresie. Nie osiągnięto mediany czasu przeżycia wolnego od nowotworu (PFS, *ang progression free survival*) ani mediany czasu OS. U żadnego spośród chorych, którzy uzyskali całkowitą lub większą odpowiedź patomorfologiczną nie stwierdzono wznowy choroby po 12 miesiącach [101].

#### **4.4.3. IV stopień zaawansowania klinicznego**

W przypadku zaawansowanej choroby leczenie z założenia ma charakter paliatywny. U chorych w zadowalającym stanie ogólnym należy rozważyć rozpoczęcie paliatywnego leczenia systemowego, chociaż brakuje obiektywnych danych, które potwierdzałyby wpływ takiego leczenia (chemioterapii) na przeżycia całkowite tych chorych, z wyjątkiem immunoterapii [90, 102]. Wiele obserwacji wskazuje na chemiowrażliwość MCC, choć z reguły czas trwania odpowiedzi nie przekracza 8–10 miesięcy, a odsetki długotrwałych przeżyć całkowitych wynoszą 0–18%. Najczęściej stosowane schematy terapeutyczne obejmują wielolekową chemioterapię z użyciem cisplatyny, doksorubicyny i winkrystyny lub etopozydu, jak również 5-fluorouracylu czy cyklofosfamidu. W uzasadnionych przypadkach mogą być także stosowane paliatywne zabiegi chirurgiczne i/lub radioterapia.

W związku z wysoką aktywnością inhibitorów punktów kontrolnych układu immunologicznego tj. anty-PD-1 i anty-PD-L1 w leczeniu

MCC z przerzutami, potwierdzoną w badaniach klinicznych II fazy, obecne rekomendacje zalecają stosowanie tych leków z wyboru w leczeniu MCC z przerzutami (II, 1). Lekami zarejestrowanymi w Unii Europejskiej do stosowania w leczeniu dorosłych chorych na MCC z przerzutami są awelumab i retifanlimab [II, 1].

U pacjentów z chorobą uogólnioną należy rozważyć możliwość włączenia chorego do badania klinicznego.



W jednoramiennym badaniu II fazy Javelin Merkel 200 wykazano skuteczność awelumabu w leczeniu chorych na MCC z przerzutami, co stanowiło podstawę rejestracji leku zarówno w pierwszej jak i w kolejnych liniach leczenia (pierwotnie w dawce 10 mg/kg dożylnie co 2 tygodnie do progresji lub nieakceptowalnej toksyczności, aktualnie w dawce stałej 800 mg co 2 tygodnie). W grupie chorych po niepowodzeniu leczenia systemowego (część A badania Javelin Merkel 200) odsetek obiektywnych odpowiedzi wyniósł 31,8% [95% przedział ufności (CI, *confidence interval*) 21,9–43,1%; 28 chorych], w tym 8 odpowiedzi całkowitych (9%) i 20 odpowiedzi częściowych (23%), dodatkowo u 9 chorych (10%) obserwowano stabilizację choroby [103]. Odpowiedzi na leczenie były trwałe i w chwili analizy utrzymywały się u 23 (82%) chorych. Długość trwania odpowiedzi wynosiła co najmniej 6 miesięcy w 92% przypadków. Mediana PFS wyniosła 2,7 miesiąca (95% CI 1,4–6,9), a odsetek chorych wolnych od progresji choroby po 6 miesiącach — 40%. Krzywa PFS osiągnęła plateau. Odsetek 6-miesięcznych OS wyniósł 69% (95% CI 58–78), a mediana OS 11,3 miesiąca (95% CI 7,5–14,0). Obiektywne odpowiedzi uzyskano u 20 z 58 chorych (34,5%) z pozytywną ekspresją PD-L1 i 3 z 16 chorych (18,8%) PD-L1(–) oraz u 12 z 46 chorych (26,1%) MCPyV(+) i 11 z 31 (35,5%) MCPyV(–). Więcej odpowiedzi uzyskano u chorych, którzy wcześniej przebyli tylko jedną linię leczenia. W kolejnej analizie tego badania wykazano, że odsetek 12-miesięcznych OS wyniósł 26% (95%CI 17–36), natomiast mediana OS 12,6 miesiąca (95%CI 7,5–17,1) [161, 162]. Leczenie awelumabem było generalnie dobrze tolerowane. Działania niepożądane związane z leczeniem wystąpiły u 62 (70%) z 88 chorych. U czterech chorych obserwowano pięć zdarzeń niepożądanych związanych z leczeniem w stopniu 3. (5%): limfopenia u 2 chorych, zwiększenie aktywności kinazy kreatynowej u 1 chorego, zwiększenie aktywności aminotransferaz u 1 chorego i zwiększenie stężenia cholesterolu we krwi u 1 chorego. Nie obserwowano zdarzeń niepożądanych w 4. stopniu nasilenia ani zgonów związanych z leczeniem. Poważne działania niepożądane związane z leczeniem obserwowano u 5 chorych (6%): zapalenie jelit, reakcja związana z wlewem leku, zwiększenie aktywności aminotransferaz, zapalenie błony maziowej i zapalenie śródmiąższowe nerek (po 1 przypadku). Potencjalne działania niepożądane związane z mechanizmem immunologicznym obejmowały niedoczynność tarczycy — u 3 chorych (3%), nadczynność tarczycy — u 2 chorych (2%), zapalenie płuc — u 1 chorego (1%) i cukrzycę typu 1 — u 1 chorego (1%). Dwóch chorych trwale zakończyło leczenie z powodu działań niepożądanych (2%). Zaktualizowane wyniki z medianą obserwacji 18 i 24 miesiące opublikowane w 2018 r. potwierdzają skuteczność awelumabu w tym wskazaniu. Na podstawie analizy danych uzyskanych od 88 chorych, których poddano obserwacji z medianą 29,2 mies. (24,8-38,1) stwierdzono, iż mediana OS wyniosła 12,6 mies. (95% CI 7,5-17,1), wskaźnik przeżyć 2 lat wyniósł 36% (50% przeżyć po 1 roku i 39% po 1,5 roku). Mediana czasu trwania odpowiedzi nie została osiągnięta (2,8-31,8 mies.; 95% CI 18,0-nie osiągnięto). Długotrwałe odpowiedzi na leczenie awelumabem warunkują stabilne wartości PFS w ocenie po 1 roku obserwacji (29%), po 1,5 roku (29%) i po 2 latach obserwacji (26%) [104, 105]. Odległe dane potwierdziły medianę OS 12,6 miesiąca, a odsetek przeżyć po 42 miesiącach wyniósł 31% [106]. W badaniu II fazy Javelin Merkel 200

oceniano również skuteczność awelumabu w leczeniu pierwszej linii chorych na MCC z przerzutami (część B badania Javelin Merkel 200). Estymowane dane dotyczące przeżycia tych chorych, opublikowane w 2018 roku, wskazują na średnią przeżycia wynoszącą 49,9 miesiąca (6,3; 179,4) oraz wskaźniki przeżyć 1 i 5 lat odpowiednio 66% i 23% [107]. W 2019 roku opublikowano wyniki ponad 15-miesięcznej obserwacji chorych uczestniczących w części B tego badania (pierwsza linia leczenia). Łącznie awelumabem leczono 116 chorych, mediana czasu trwania leczenia wyniosła 5,5 miesiąca (0,5–35,4) z medianą obserwacji 21,1 (14,9–36,6). Wskaźnik ORR wyniósł 39,7% (95% CI 30,7–49,2%). U 19 chorych obserwowano CR (16,4%), a u 27 (23,3%) PR. Mediana czasu trwania odpowiedzi w całej grupie chorych uczestniczących w badaniu wyniosła 18,2 miesiąca [108]. W opublikowanym w 2016 roku badaniu klinicznym II fazy wykazano aktywność przeciwciała anty-PD-1 pembrolizumabu w leczeniu chorych na MCC w stopniu IIIB–IVC bez wcześniejszej terapii systemowej [109]. W badaniu tym 26 chorych otrzymało pembrolizumab (w dawce 2 mg/kg co 3 tygodnie) w pierwszej linii terapii przerzutowego MCC — odsetek obiektywnych odpowiedzi wyniósł 56% (4 całkowite i 10 częściowych odpowiedzi), a progresja choroby wystąpiła jedynie u 2 z 14 odpowiadających na leczenie chorych, przy medianie okresu obserwacji wynoszącej 33 tygodnie. Podobnie jak w przypadku awelumabu, odpowiedzi na pembrolizumab występowały niezależnie od statusu MCPyV. Odsetek PFS po 6 miesiącach wyniósł 67%. Podobnie w badaniu z awelumabem obserwowano tendencję w kierunku większych odsetków odpowiedzi na leczenie w sytuacji mniejszej liczby wcześniejszych linii leczenia, co wskazuje, przy uwzględnieniu wyników badań z pembrolizumabem, że immunoterapia w MCC powinna być stosowana z wyboru w pierwszej linii leczenia [110]. We wszystkich tych badaniach stwierdzono odpowiedzi u chorych MCPyV- dodatnich i -ujemnych oraz potwierdzono, że leczenie to można stosować również w wieku podeszłym, co jest charakterystyczne dla występowania MCC. Obecnie immunoterapia anty-PD-1/anty-PD-L1 zgodnie z zaleceniami polskimi i międzynarodowymi stanowi standard leczenia systemowego chorych na nieresekcyjnego/przerzutowego MCC, a awelumab zarejestrowany w tym wskazaniu w Unii Europejskiej jest dostępny w Polsce w ramach programu lekowego.

Retifanlimab został zarejestrowany w Unii Europejskiej na podstawie wyników badania klinicznego II fazy II POD1UM-201 w którym leczenie retifanlimabem związane było z ORR 52% (95% CI 40% - 65%) u chorych nieleczonych wcześniej chemioterapią (CR 18% i PR 34%) [163] - lek ten nie jest refundowany w Polsce.

W przypadku choroby przerzutowej nadal w leczeniu chorych na MCC pozostaje propozycja udziału w badaniu klinicznym.



#### **4.4.4. Leczenie miejscowych wznów i nawrotów w regionalnych węzłach chłonnych**

Najczęstszą formą nawrotu choroby są miejscowe wznowy. Dotyczy to około 30% chorych leczonych chirurgicznie (pooperacyjna radioterapia zmniejsza ten odsetek do ok. 11%) [111]. Kontrola po leczeniu lokoregionalnym u chorych na MCC powinna obejmować pełne badanie przedmiotowe i badania obrazowe pod kątem przerzutów odległych i powinny być one prowadzone co 3-6 miesięcy [V, 2B].

Miejscowe wznowy mogą być leczone jak pierwotny MCC o odpowiednim stopniu klinicznego zaawansowania (I–III). Jeśli to możliwe, ogniska nowotworu powinny być wycięte z marginesem zdrowych tkanek, z uzupełniającą radioterapią, o ile nie była ona stosowana podczas leczenia ogniska pierwotnego. Nawrót choroby wiąże się z niekorzystnym rokowaniem, w związku z czym należy również rozważyć uzupełniające leczenie systemowe, chociaż nie ma dowodów potwierdzających jego skuteczność.

## 5. Inne rzadkie raki skóry

### 5.1. Rak wywodzący się z gruczołów łojowych (*sebaceous carcinoma*)

Występuje głównie w 7. dekadzie życia, w okolicy oka, również jako składowa zespołu Muir-Torre'a. We wczesnym stadium nowotwór przypomina gradówkę lub stan zapalny powieki, co często powoduje opóźnienie rozpoznania [112]. Pierwotne ognisko nowotworu zazwyczaj jest leczone operacyjnie. Ze względu na 40-procentowe ryzyko przerzutów do węzłów chłonnych w niektórych ośrodkach wykonuje się biopsję węzłów wartowniczych z ewentualną następową uzupełniającą limfadenektomią [113,114]. Brak skutecznych metod systemowego leczenia. U około 22% chorych dochodzi do zgonu na skutek uogólnienia procesu nowotworowego [115,116]. Rola okołoperacyjnej i radykalnej radioterapii nie jest zdefiniowana, jednak z uwagi na dużą agresywność tego nowotworu należy rozważyć napromienianie w każdym przypadku choroby o zaawansowaniu lokoregionalnym. Podsumowanie wskazań do radioterapii - Tabela 5.

**Tabela 5 Zasady radioterapii raka wywodzącego się z gruczołów łojowych**

Zasady radioterapii w raku wywodzącym się z gruczołów łojowych			
Ogólne zasady	Radioterapia jako leczenie wyłączone	Radioterapia pooperacyjna	Nawroty miejscowe po leczeniu pierwszej linii
Biorąc pod uwagę ograniczone dowody dotyczące schematu frakcjonowania, zaleca się konsultację z onkologiem-radioterapeutą specjalizującym się w leczeniu raków wywodzących się z gruczołów łojowych.	Radioterapia jako leczenie wyłączone jest zarezerwowana dla pacjentów, u których operacja jest niemożliwa oraz do leczenia paliatywnego (III, 2B).	W przypadku raka wywodzącego się z gruczołów łojowych zlokalizowanego poza okolicą oczodołu, radioterapia może być rozważana w przypadku naciekania przestrzeni okołonerwowych lub dodatnich marginesów pooperacyjnych (III, 2B).	Po ponownej resekcji nawrotu miejscowego można rozważyć radioterapię uzupełniającą (adjuwantową) (III, 2B).

<p>Jeżeli podjęta zostaje decyzja o radioterapii należy pamiętać, że dłuższe konwencjonalnie frakcjonowane schematy leczenia z wiążą się z lepszym efektem kosmetycznym i powinny być brane pod uwagę, zwłaszcza w przypadku napromieniania obszarów o słabym ukrwieniu.</p>	<p>W przypadku raka wywodzącego się z gruczołów łojowych zlokalizowanego poza okolicą oczodołu można rozważyć dawkę całkowitą 50-70 Gy w frakcjach po 2 Gy i z marginesem zdrowych tkanek wynoszącym 2 cm (III, 2B).</p>	<p>W przypadku raka wywodzącego się z gruczołów łojowych zlokalizowanego w okolicy oczodołowej, jeśli doszło do naciekania przestrzeni okołonerwowych, można rozważyć dawkę całkowitą 50-60 Gy w frakcjach po 2 Gy, z marginesem zdrowych tkanek dostosowanym do sąsiednich struktur anatomicznych (III, 2B).</p>	
<p>Przeciwwskazaniami do radioterapii są: wcześniejsze napromienianie danego obszaru oraz genetyczne predyspozycje do nowotworów skóry (np. xeroderma pigmentosum). Radioterapię należy stosować ostrożnie u pacjentów z chorobami tkanki łącznej.</p>	<p>W przypadku raka wywodzącego się z gruczołów łojowych zlokalizowanego w okolicy oczodołowej można rozważyć dawkę całkowitą 56-70 Gy podawaną w frakcjach po 2 Gy. Margines tkanek zdrowych ustalany jest na podstawie sąsiednich struktur anatomicznych. Może wystąpić znaczna toksyczność oczna, zwłaszcza w przypadku górnej powieki i przy wysokich dawkach całkowitych (III, 2B).</p>	<p>Regionalne węzły chłonne: U pacjentów z rakiem wywodzącym się z gruczołów łojowych zlokalizowanym w okolicy oczodołowej i dodatnim wynikiem biopsji węzła wartowniczego, można zastosować radioterapię w obrębie szyjnego spływu chłonnego zamiast pełnej limfadenektomii (III, 2B). U pacjentów z klinicznymi objawami przerzutów do regionalnych węzłów chłonnych można rozważyć radioterapię szyjnego spływu chłonnego po terapeutycznej limfadenektomii (III, 2B).</p>	

## **5.2. Gruczolakorak apokrynowy (*apocrine adenocarcinoma*)**

Rozwijają się w skórze okolicy oka, pach, odbytu i narządów płciowych. Ognisko nowotworu powstaje często w sąsiedztwie choroby Pageta o lokalizacji poza piersią. Obserwowano przerzuty do węzłów chłonnych oraz tendencję do wznów, dlatego oprócz radykalnego chirurgicznego wycięcia z szerokim marginesem zalecana jest również biopsja węzła wartowniczego [116, 118]. Rola okołoperacyjnej radioterapii nie jest określona.

## **5.3. Raki gruczołów potowych (*eccrine carcinoma*)**

Mają postać zmian guzowatych o różnej dynamice wzrostu, powstają najczęściej w skórze głowy i kończyn górnych. Dotyczą zazwyczaj osób po 50. roku życia. Wyróżnia się kilka podtypów, które różnią się częstością występowania i agresywnością przebiegu klinicznego (*MAC, microcystic adnexal carcinoma; eccrine porocarcinoma; hidradenocarcinoma; spiradenocarcinoma; eccrine mucinous carcinoma; malignant eccrine spiradenoma; malignant mixed tumor; malignant cylindroma; syringoid carcinoma*) [119, 120]. Najczęściej występujący podtyp, MAC, wymaga szerokiego, radykalnego wycięcia ogniska pierwotnego [III, 2A] lub przeprowadzenia procedury MMS, ze względu na tendencję do agresywnego miejscowego wzrostu i częstych nawrotów [121]. W leczeniu zmian nieoperacyjnych stosowano radioterapię. W pozostałych podtypach raków gruczołów potowych rozsiew choroby nowotworowej do węzłów chłonnych i narządów odległych obserwowano w około 60% przypadków. Nieliczne doniesienia z piśmiennictwa wskazują na niewielką efektywność leczenia systemowego cytostatykami [122].

## **5.4. Raki wywodzące się z mieszka włosowego**

Raki tego typu to: *trichilemmal carcinoma, trichoblastic carcinoma, malignant proliferating trichilemmal cyst, pilomatrix carcinoma* a [123]. Podstawą leczenia jest chirurgia [III, 2A]. Ze względu na rzadkość występowania nie ma istotnych danych na temat skuteczności leczenia systemowego.

## Konflikt interesów

<b>Czerniaki skóry i błon śluzowych</b>	
<b>Autor</b>	<b>Potencjalne konflikty interesów</b>
<b>M. Dudzisz-Śledź</b>	Zatrudnieni i udziały dotyczące własności: Incyte Biosciences International Sarl. Doradztwo, honoraria, granty, badania kliniczne, projekty badawcze: Medison, Merck, Sanofi.
<b>G. Kamińska-Winciorek</b>	Właściciel: All4Skin Ośrodek diagnostyki i Leczenia Chorób Skóry. Recenzent wytycznych dot diagnostyki i leczenia raków skóry.
<b>H. Koseła-Paterczyk</b>	Doradztwo, honoraria, granty, badania kliniczne, projekty badawcze: MSD, BMS. Brał udział w badaniach klinicznych dot. czerniaka.
<b>A. Lesiak</b>	Doradztwo, honoraria, granty, badania kliniczne, projekty badawcze: NCN. Współautor wytycznych PTD.
<b>J. Mackiewicz</b>	Doradztwo, honoraria, granty, badania kliniczne, projekty badawcze: BMS, MSD, Novartis, Pierre Fabre Udział w licznych badaniach klinicznych dot. czerniaka.
<b>J. Narbutt</b>	Współautor wytycznych PTO.
<b>W. Owczarek</b>	Współautor wytycznych PTD.
<b>P. Rutkowski</b>	Doradztwo, honoraria, granty, badania kliniczne, projekty badawcze: Novartis, BMS, MSD, Pierre Fabre, Merck, Sanofi, Medison Pharma, Genesis Pharma, Blueprint Medicines.
<b>M. Słowińska</b>	Doradztwo, honoraria, granty, badania kliniczne, projekty badawcze: Almirall.
<b>M. Spatek</b>	Doradztwo, honoraria, granty, badania kliniczne, projekty badawcze: Fundacja im. J. hr. Potockiego, NCBI R LIDER, Merck,
<b>A. Szumera-Ciećkiewicz</b>	Doradztwo, honoraria, granty, badania kliniczne, projekty badawcze: NADINA, Biotech, Ayala, Roche, MSD. Udział w opracowywaniu wytycznych dot. czerniaków PTOK.
<b>W. Wysocki</b>	Doradztwo, honoraria, granty, badania kliniczne, projekty badawcze: Medcover. Udział w badaniach klinicznych dot. czerniaka. Udział w opracowywaniu zaleceń dot. raków skóry w ramach PTO.

Żadna z tych aktywności nie miało wpływu na treść wytycznych. Pozostali autorzy nie zgłosili konfliktów interesów.

## Piśmiennictwo

1. NCCN Clinical Practice Guidelines in Oncology. Basal Cell Skin Cancer, 3 .2024 www.nccn.org.
2. Trakatelli M, Morton C, Nagore E, et al. BCC subcommittee of the Guidelines Committee of the European Dermatology Forum. Update of the European guidelines for basal cell carcinoma management. *Eur J Dermatol.* 2014; 24(3): 312–329, doi: 10.1684/ejd.2014.2271, indexed in Pubmed: 24723647.
3. Bonerandi JJ, Beauvillain C, Caquant L, et al. French Dermatology Recommendations Association (aRED). Guidelines for the diagnosis and treatment of cutaneous squamous cell carcinoma and precursor lesions. *J Eur Acad Dermatol Venereol.* 2011; 25 Suppl 5: 1–51, doi: 10.1111/j.1468-3083.2011.04296.x, indexed in Pubmed: 22070399.
4. Bath FJ, Bong J, Perkins W, et al. Interventions for basal cell carcinoma of the skin. *Cochrane Database Syst Rev.* 2003(2): CD003412, doi: 10.1002/14651858.CD003412, indexed in Pubmed: 12804465.
5. Bath-Hextall FJ, Matin RN, Wilkinson D, et al. Interventions for cutaneous Bowen’s disease. *Cochrane Database Syst Rev.* 2013(6): CD007281, doi: 10.1002/14651858.CD007281.pub2, indexed in Pubmed: 23794286.
6. NCCN Clinical Practice Guidelines in Oncology. Squamous Cell Skin Cancer 2.2024 . www.nccn.org ( 12.07.2024).
7. Marghoob AM, Malvey J, Braun RP. Atlas of dermoscopy. Second edition. Informa healthcare. 2012.
8. Argenziano G, Zalaudek I, Giacomel J. Preface. *Dermoscopy. Dermatol Clin.* 2013; 31(4): XIII–XIV, doi: 10.1016/j.det.2013.07.002, indexed in Pubmed: 24075555.
9. Berking C, Hauschild A, Kölbl O, et al. Basal cell carcinoma-treatments for the commonest skin cancer. *Dtsch Arztebl Int.* 2014; 111(22): 389–395, doi: 10.3238/arztebl.2014.0389, indexed in Pubmed: 24980564.
10. Rutkowski P, Owczarek W, Nejc D et.al. Skin carcinomas. *Oncol Clin Pract* 2020; 16. DOI: 10.5603/OCP.2020.00xx.
11. Bologni JL, Jorizzo JL, Schaffer JV. *Dermatology.* Elsevier Saunders 2012.
12. Nawrocka A, Owczarek W. Zasady diagnostyki u pacjentów z nowotworem skóry. *Chirurgia Po Dyplomie* 2014.
13. Rutkowski P, Owczarek W. *Dermatochirurgia.* Via Medica, Gdańsk. 2018.
14. Wojciechowska U, Didkowska J. Zachorowania i zgony na nowotwory złośliwe w Polsce. Krajowy Rejestr Nowotworów, Narodowy Instytut Onkologii im. Marii Skłodowskiej-Curie — Państwowy Instytut Badawczy. <http://onkologia.org.pl/raporty/> ( 12.07.2024).
15. Lesiak A, Czuwara J, Kamińska-Winciorek G, et al. Basal cell carcinoma. Diagnostic and therapeutic recommendations of PolishDermatological Society. *Dermatology Review.* 2019; 106(2): 107–126, doi: 10.5114/dr.2019.85572.
16. Lesiak A, Czuwara J, Kamińska-Winciorek G, et al. Squamous cell carcinoma and Merkel-cell carcinoma. Diagnostic and therapeutic recommendations of the Polish Dermatological Society. *Dermatology Review.* 2019; 106(2): 127–149, doi: 10.5114/dr.2019.85573.
17. Choudhury K, Volkmer B, Greinert R, et al. Effectiveness of skin cancer screening programmes. *Br J Dermatol.* 2012; 167 Suppl 2: 94–98, doi: 10.1111/j.1365-2133.2012.11091.x, indexed in Pubmed: 22881593.
18. Werner RN, Stockfleth E, Connolly SM, et al. International League of Dermatological Societies, European Dermatology Forum. Evidenceand consensus-based (S3) Guidelines for the Treatment of Actinic Keratosis —
19. International League of Dermatological Societies in cooperation with the European Dermatology Forum — Short version. *J Eur Acad Dermatol Venereol.* 2015; 29(11): 2069–2079, doi: 10.1111/jdv.13180, indexed in Pubmed: 26370093.
20. Fernandez Figueras MT. From actinic keratosis to squamous cell carcinoma: pathophysiology revisited. *J Eur Acad Dermatol Venereol.*2017; 31 Suppl 2: 5–7, doi: 10.1111/jdv.14151, indexed in Pubmed: 28263020.
21. Garrett GL, Yuan JT, Shin TM, et al. Transplant Skin Cancer Network (TSCN). Validity of skin cancer malignancy reporting to the Organ Procurement Transplant Network: A cohort study. *J Am Acad Dermatol.* 2018; 78(2): 264–269, doi: 10.1016/j.jaad.2017.09.003, indexed in Pubmed: 29031659.

26. Peris K, Fargnoli MC, Garbe C, et al. European Dermatology Forum (EDF), the European Association of Dermato-Oncology (EADO) and the European Organization for Research and Treatment of Cancer (EORTC). Diagnosis and treatment of basal cell carcinoma: European consensus-based interdisciplinary guidelines. *Eur J Cancer*. 2019; 118: 10–34, doi: 10.1016/j.ejca.2019.06.003, indexed in Pubmed: 31288208.
27. Patel G, Armstrong AW, Eisen DB. Efficacy of photodynamic therapy vs other interventions in randomized clinical trials for the treatment of actinic keratoses: a systematic review and meta-analysis. *JAMA Dermatol*. 2014; 150(12): 1281–1288, doi: 10.1001/jamadermatol.2014.1253, indexed in Pubmed: 25162181.
23. Owczarek W, Rutkowski P, Słowińska M, et al. Zalecenia dotyczące leczenia raka podstawnokomórkowego i raka kolczystokomórkowego przygotowane przez Sekcję Onkologiczną Polskiego Towarzystwa Dermatologicznego i Sekcję Akademia Czerniaka Polskiego Towarzystwa Chirurgii Onkologicznej. *Onkol Prakt Klin Edu*. 2015; 1(2): 96–106.
29. Gupta AK, Paquet M, Villanueva E, et al. Interventions for actinic keratoses. *Cochrane Database Syst Rev*. 2012; 12: CD004415, doi: 10.1002/14651858.CD004415.pub2, indexed in Pubmed: 23235610.
30. McGillis ST, Fein H. Topical treatment strategies for non-melanoma skin cancer and precursor lesions. *Semin Cutan Med Surg*. 2004; 23(3): 174–183, doi: 10.1016/j.sder.2004.06.005, indexed in Pubmed: 15584683.
31. Hansen EK, Roach M. *Handbook of evidence-based radiation oncology* (2nd ed.). Springer, New York 2010.
32. Hernández-Machin B, Borrego L, Gil-García M, et al. Office-based radiation therapy for cutaneous carcinoma: evaluation of 710 treatments. *Int J Dermatol*. 2007; 46(5): 453–459, doi: 10.1111/j.1365-4632.2006.03108.x, indexed in Pubmed: 17472670.
33. Rowe DE, Carroll RJ, Day CL. Long-term recurrence rates in previously untreated (primary) basal cell carcinoma: implications for patient follow-up. *J Dermatol Surg Oncol*. 1989; 15(3): 315–328, doi:10.1111/j.1524-4725.1989.tb03166.x, indexed in Pubmed: 2646336.
34. Rowe DE, Carroll RJ, Day CL. Mohs surgery is the treatment of choice for recurrent (previously treated) basal cell carcinoma. *J Dermatol Surg Oncol*. 1989; 15(4): 424–431, doi: 10.1111/j.15244725.1989.tb03249.x, indexed in Pubmed: 2925988.
35. Rowe DE, Carroll RJ, Day CL. Prognostic factors for local recurrence, metastasis, and survival rates in squamous cell carcinoma of the skin, ear, and lip. Implications for treatment modality selection. *J Am Acad Dermatol*. 1992; 26(6): 976–990, doi: 10.1016/0190-9622(92)70144-5, indexed in Pubmed: 1607418.
36. Avril MF, Auperin A, Margulis A, et al. Basal cell carcinoma of the face: surgery or radiotherapy? Results of a randomized study. *Br J Cancer*. 1997; 76(1): 100–106, doi: 10.1038/bjc.1997.343, indexed in Pubmed: 9218740
37. Garbutcheon-Singh KB, Veness MJ. The role of radiotherapy in the management of non-melanoma skin cancer. *Australas J Dermatol*. 2019 Nov;60(4):265-272. doi: 10.1111/ajd.13025. Epub 2019 Mar 31. PMID: 30931531.
38. Fort M, Guet S, Colson-Durand L, et al. Role of radiation therapy in non-melanoma cancers, lymphomas and sarcomas of the skin: Systematic review and best practice in 2016. *Crit Rev Oncol Hematol*. 2016; 99: 200–213, doi: 10.1016/j.critrevonc.2016.01.001, indexed in Pubmed: 26839172.
39. Karagas MR, McDonald JA, Greenberg ER, et al. Risk of basal cell and squamous cell skin cancers after ionizing radiation therapy. For The Skin Cancer Prevention Study Group. *J Natl Cancer Inst*. 1996; 88(24): 1848–1853, doi: 10.1093/jnci/88.24.1848, indexed in Pubmed: 8961975.
40. Lichter MD, Karagas MR, Mott LA, et al. Therapeutic ionizing radiation and the incidence of basal cell carcinoma and squamous cell carcinoma. The New Hampshire Skin Cancer Study Group. *Arch Dermatol*. 2000; 136(8): 1007–1011, doi: 10.1001/archderm.136.8.1007, indexed in Pubmed: 10926736.
41. Perkins J, Liu Y, Mitby P, et al. Nonmelanoma Skin Cancer in Survivors of Childhood and Adolescent Cancer: A Report From the Childhood Cancer Survivor Study. *J Clin Oncol*. 2005; 23(16): 3733–3741, doi: 10.1200/jco.2005.06.237. indexed in Pubmed: 15923570
42. 10.1200/jco.2005.06.237. indexed in Pubmed: 15923570
43. Sekulic A, Migden MR, Oro AE, et al. Efficacy and safety of vismodegib in advanced basal-cell carcinoma. *N Engl J Med*. 2012; 366(23): 2171–2179, doi: 10.1056/NEJMoa1113713, indexed in Pubmed: 22670903.

44. Sekulic A, Migden MR, Basset-Seguín N, et al. ERIVANCE BCC Investigators. Long-term safety and efficacy of vismodegib in patients with advanced basal cell carcinoma: final update of the pivotal ERIVANCE BCC study. *BMC Cancer*. 2017; 17(1): 332, doi: 10.1186/s12885-017-3286-5, indexed in Pubmed: 28511673.
45. Basset-Séguin N, Hauschild A, Kunstfeld R, et al. Vismodegib in patients with advanced basal cell carcinoma: Primary analysis of STEVIE, an international, open-label trial. *Eur J Cancer*. 2017; 86: 334–348, doi: 10.1016/j.ejca.2017.08.022, indexed in Pubmed: 29073584.
46. Słowińska M, Dudzisz-Śledź M, Sobczuk P, et al. Analysis of efficacy and safety of vismodegib therapy in patients with advanced basal cell carcinoma - real world multicenter cohort study. *J Eur Acad Dermatol Venereol*. 2022 [Epub ahead of print], doi: 10.1111/jdv.18070, indexed in Pubmed: 35279879.
47. Tang JY, Mackay-Wiggan JM, Aszterbaum M, et al. Inhibiting the hedgehog pathway in patients with the basal-cell nevus syndrome. *N Engl J Med*. 2012; 366(23): 2180–2188, doi: 10.1056/NEJMoa1113538, indexed in Pubmed: 22670904.
48. Erdem GU, Sendur MA, Ozdemir NY, et al. A comprehensive review of the role of the hedgehog pathway and vismodegib in the management of basal cell carcinoma. *Curr Med Res Opin*. 2015; 31(4): 743–756, doi: 10.1185/03007995.2015.1018988, indexed in Pubmed: 25690490.
49. Peris K, Licitra L, Ascierto PA, et al. Identifying locally advanced basal cell carcinoma eligible for treatment with vismodegib: an expert panel consensus. *Future Oncol*. 2015; 11(4): 703–712, doi: 10.2217/fon.14.281, indexed in Pubmed: 25686123.
50. Proctor AE, Thompson LA, O'Bryant CL. Vismodegib: an inhibitor of the Hedgehog signaling pathway in the treatment of basal cell carcinoma. *Ann Pharmacother*. 2014; 48(1): 99–106, doi:10.1177/1060028013506696, indexed in Pubmed: 24259609.
51. Dreno B, Basset-Seguín N, Caro I, et al. Clinical benefit assessment of vismodegib therapy in patients with advanced basal cell carcinoma. *Oncologist*. 2014; 19(8): 790–796, doi: 10.1634/theoncologist.2014-0003, indexed in Pubmed: 25001266.
52. Lear JT, Migden MR, Lewis KD, et al. Long-term efficacy and safety of sonidegib in patients with locally advanced and metastatic basal cell carcinoma: 30-month analysis of the randomized phase 2 BOLT study. *J Eur Acad Dermatol Venereol*. 2018; 32(3): 372–381, doi: 10.1111/jdv.14542, indexed in Pubmed: 28846163.
53. Migden MR, Rischin D, Schmults CD, et al. PD-1 blockade with cemiplimab in advanced cutaneous squamous-cell carcinoma. *N Engl J Med*. 2018; 379(4): 341–351, doi: 10.1056/NEJMoa1805131, indexed in Pubmed: 29863979.
54. Migden M, Khushalani N, Chang A, et al. Cemiplimab in locally advanced cutaneous squamous cell carcinoma: results from an open-label, phase 2, single-arm trial. *Lancet Oncol*. 2020; 21(2): 294–305, doi: 10.1016/s1470-2045(19)30728-4
55. Migden MR, Khushalani NI, Chang AL, et al. Cemiplimab in locally advanced cutaneous squamous cell carcinoma: results from an open-label, phase 2, single-arm trial. *Lancet Oncol*. 2020; 21(2): 294–305, doi: 10.1016/S1470-2045(19)30728-4, indexed in Pubmed: 31952975.
56. Rischin D, Khushalani N, Schmults C, et al. Phase II study of cemiplimab in patients (pts) with advanced cutaneous squamous cell carcinoma (CSCC): Longer follow-up. *J Clin Oncol*. 2020; 38(15\_suppl): 10018– 10018, doi: 10.1200/jco.2020.38.15\_suppl.10018.
57. Stratigos A, Sekulic A, Peris K, et al. Cemiplimab in locally advanced basal cell carcinoma after hedgehog inhibitor therapy: an open-label, multi-centre, single-arm, phase 2 trial. *Lancet Oncol*. 2021; 22(6): 848–857, doi: 10.1016/s1470-2045(21)00126-1.
58. Lipson EJ, Lilo MT, Ogurtsova A, et al. Basal cell carcinoma: PD-L1/PD-1 checkpoint expression and tumor regression after PD-1 blockade. *J Immunother Cancer*. 2017; 5: 23, doi: 10.1186/s40425-017-0228-3, indexed in Pubmed: 28344809.
59. Ikeda S, Goodman AM, Cohen PR, et al. Metastatic basal cell carcinoma with amplification of PD-L1: exceptional response to anti-PD1 therapy. *NPJ Genom Med*. 2016; 1, doi: 10.1038/npjgenmed.2016.37, indexed in Pubmed: 27942391.
60. exceptional response to anti-PD1 therapy. *NPJ Genom Med*. 2016; 1, doi: 10.1038/npjgenmed.2016.37, indexed in Pubmed: 27942391.



64. Stevenson ML, Wang CQF, Abikhair M, et al. Expression of programmed cell death ligand in cutaneous squamous cell carcinoma and treatment of locally advanced disease with pembrolizumab. *JAMA Dermatol.* 2017; 153(4): 299–303, doi: 10.1001/jamadermatol.2016.5118, indexed in Pubmed: 28259107.
65. Ran X, Yang K. Inhibitors of the PD-1/PD-L1 axis for the treatment of head and neck cancer: current status and future perspectives. *Drug Des Devel Ther.* 2017; 11: 2007–2014, doi: 10.2147/DDDT.S140687, indexed in Pubmed: 28721019.
66. Nagasaka M, Zaki M, Kim H, et al. PD1/PD-L1 inhibition as a potential radiosensitizer in head and neck squamous cell carcinoma: a case report. *J Immunother Cancer.* 2016; 4: 83, doi: 10.1186/s40425-016-0187-0, indexed in Pubmed: 27895920.
67. Tran DC, Colevas AD, Chang AL. Follow-up on programmed cell death 1 inhibitor for cutaneous squamous cell carcinoma. *JAMA Dermatol.* 2017; 153(1): 92–94, doi: 10.1001/jamadermatol.2016.3884, indexed in Pubmed: 27784038.
68. Ran X, Yang K. Inhibitors of the PD-1/PD-L1 axis for the treatment of head and neck cancer: current status and future perspectives. *Drug Des Devel Ther.* 2017; 11: 2007–2014, doi: 10.2147/DDDT.S140687, indexed in Pubmed: 28721019.
69. Hauschild A, Eichstaedt J, Möbus L, et al. Regression of melanoma metastases and multiple non-melanoma skin cancers in xeroderma pigmentosum by the PD1-antibody pembrolizumab. *Eur J Cancer.* 2017; 77: 84–87, doi: 10.1016/j.ejca.2017.02.026, indexed in Pubmed: 28365530.
70. Arits AH, Mosterd K, Essers BAb, et al. Photodynamic therapy versus topical imiquimod versus topical fluorouracil for treatment of superficial basal-cell carcinoma: a single blind, non-inferiority, randomized controlled trial. *Lancet Oncol.* 2013; 14(7): 647–654, doi: 10.1016/S1470-2045(13)70143-8, indexed in Pubmed: 23683751.
71. Morton CA, Szeimies RM, Basset-Seguin N, et al. European Dermatology Forum guidelines on topical photodynamic therapy 2019 Part 1: treatment delivery and established indications — actinic keratoses, Bowen’s disease and basal cell carcinomas. *J Eur Acad Dermatol Venereol.* 2019; 33(12): 2225–2238, doi: 10.1111/jdv.16017, indexed in Pubmed: 31779042.
72. Cohen DK, Lee PK. Photodynamic therapy for non-melanoma skin cancers. *Cancers (Basel).* 2016; 8(10): 90, doi: 10.3390/cancers8100090, indexed in Pubmed: 27782043.
73. Christensen E, Mørk C, Skogvoll E. High and sustained efficacy after two sessions of topical 5-aminolaevulinic acid photodynamic therapy for basal cell carcinoma: a prospective, clinical and histological 10-year follow-up study. *Br J Dermatol.* 2012; 166(6): 1342–1348, doi:10.1111/j.1365-2133.2012.10878.x, indexed in Pubmed: 22309486.
74. Zou Y, Zhao Y, Yu J, et al. Photodynamic therapy versus surgical excision to basal cell carcinoma: metaanalysis. *J Cosmet Dermatol.* 2016; 15(4): 374–382, doi: 10.1111/jocd.12236, indexed in Pubmed: 27363535.
75. Vinciullo C, Elliott T, Francis D, et al. Photodynamic therapy with topical methyl aminolaevulinate for difficult-to-treat’ basal cell carcinoma. *Br J Dermatol.* 2005; 152(4): 765–772, doi: 10.1111/j.1365-2133.2005.06484.x, indexed in Pubmed: 15840111.
76. Basset-Seguin N, Bissonnette R, Girard C, et al. Consensus recommendations for the treatment of basal cell carcinomas in Gorlin syndrome with topical methylaminolaevulinate-photodynamic therapy. *J Eur Acad Dermatol Venereol.* 2014; 28(5): 626–632, doi: 10.1111/jdv.12150, indexed in Pubmed: 23581795.
77. Cabete J, Rafael M, Cravo M, et al. Long-term recurrence of nonmelanoma skin cancer after topical methylaminolevulinic acid photodynamic therapy in a dermatology department. *An Bras Dermatol.* 2015; 90(6): 846–850, doi: 10.1590/abd1806-4841.20154080, indexed in Pubmed: 26734866.
78. Morton CA, Horn M, Leman J, et al. A randomized, placebo-controlled, European study comparing MAL-PDT with cryotherapy and 5-fluorouracil in subjects with Bowen’s disease. *Arch Dermatol.* 2006; 142: 729–735.

80. Lehmann P. Methyl aminolaevulinate-photodynamic therapy: a review of clinical trials in the treatment of actinic keratoses and nonmelanoma skin cancer. *Br J Dermatol*. 2007; 156(5): 793–801, doi: 10.1111/j.1365-2133.2007.07833.x, indexed in Pubmed: 17419691.
81. Truchuelo M, Fernández-Guarino M, Fleta B, et al. Effectiveness of photodynamic therapy in Bowen's disease: an observational and descriptive study in 51 lesions. *J Eur Acad Dermatol Venereol*. 2012; 26(7): 868–874, doi: 10.1111/j.1468-3083.2011.04175.x, indexed in Pubmed: 21740466.
82. Cavicchini S, Serini SM, Fiorani R, et al. Long-term follow-up of metil aminolevulinate (MAL)-PDT in difficult-to-treat cutaneous Bowen's disease. *Int J Dermatol*. 2011; 50(8): 1002–1005, doi: 10.1111/j.13654632.2011.04962.x, indexed in Pubmed: 21781078.
83. López N, Meyer-Gonzalez T, Herrera-Acosta E, et al. Photodynamic therapy in the treatment of extensive Bowen's disease. *J Dermatolog Treat*. 2012; 23(6): 428–430, doi: 10.3109/09546634.2011.590789, indexed in Pubmed: 21787214.
84. Toker C. Trabecular carcinoma of the skin. *Arch Dermatol*. 1972; 105(1): 107–110, indexed in Pubmed: 5009611.
85. Wolff-Peeters CDe, Marien K, Mebis J, et al. A cutaneous APUDoma or Merkel cell tumor? A morphologically recognizable tumor with a biological and histological malignant aspect in contrast with its clinical behavior. *Cancer*. 1980; 46(8): 1810–1816, doi: 10.1002/1097-0142(19801015)46:8<1810::aid-cncr2820460819>3.0.co;2-7, indexed in Pubmed: 7427884.
86. Agelli M, Clegg LX. Epidemiology of primary Merkel cell carcinoma in the United States. *J Am Acad Dermatol*. 2003; 49(5): 832–841, doi: 10.1016/s0190-9622(03)02108-x, indexed in Pubmed: 14576661.
87. Reichgelt BA, Visser O. Epidemiology and survival of Merkel cell carcinoma in the Netherlands. A population-based study of 808 cases in 1993-2007. *Eur J Cancer*. 2011; 47(4): 579–585, doi: 10.1016/j.ejca.2010.11.002, indexed in Pubmed: 21144740.
88. Albores-Saavedra J, Batich K, Chable-Montero F, et al. Merkel cell carcinoma demographics, morphology, and survival based on 3870 cases: a population based study. *J Cutan Pathol*. 2010; 37(1): 20–27, doi:10.1111/j.1600-0560.2009.01370.x, indexed in Pubmed: 19638070.
90. Sadeghinia A, Ghanadan A, Ehsani A, et al. Can dermoscopy open a new way to diagnosing Merkel cell carcinoma? *Int J Dermatol*. 2019; 58(3): e68–e71, doi: 10.1111/ijd.14386, indexed in Pubmed: 30675720.
91. Michalak-Stoma A, Małkińska K, Krasowska D. Usefulness of Dermoscopy to Provide Accurate Assessment of Skin Cancers. *Clin Cosmet Investig Dermatol*. 2021; 14: 733–746, doi: 10.2147/CCID.S305924, indexed in Pubmed: 34234499.
92. Dalle S, Parmentier L, Moscarella E, et al. Dermoscopy of Merkel cell carcinoma. *Dermatology*. 2012; 224(2): 140–144, doi:10.1159/000337411, indexed in Pubmed: 22487601.
93. Miller RW, Rabkin CS. Merkel cell carcinoma and melanoma: etiological similarities and differences. *Cancer Epidemiol Biomarkers Prev*. 1999; 8(2): 153–158, indexed in Pubmed: 10067813.
94. Lunder EJ, Stern RS. Merkel-cell carcinomas in patients treated with methoxsalen and ultraviolet A radiation. *N Engl J Med*. 1998; 339(17): 1247–1248, doi: 10.1056/NEJM199810223391715, indexed in Pubmed: 9786759.
95. Engels EA, Frisch M, Goedert JJ, et al. Merkel cell carcinoma and HIV infection. *Lancet*. 2002; 359(9305): 497–498, doi: 10.1016/S0140-6736(02)07668-7, indexed in Pubmed: 11853800.
96. Penn I, First MR. Merkel's cell carcinoma in organ recipients: report of 41 cases. *Transplantation*. 1999; 68(11): 1717–1721, doi: 10.1097/00007890-199912150-00015, indexed in Pubmed: 10609948.
97. Koljonen V, Kukko H, Tukiainen E, et al. Incidence of Merkel cell carcinoma in renal transplant recipients. *Nephrol Dial Transplant*. 2009; 24(10): 3231–3235, doi: 10.1093/ndt/gfp334, indexed in Pubmed: 19586970.
99. Feng H, Shuda M, Chang Y, et al. Clonal integration of a polyomavirus in human Merkel cell carcinoma. *Science*. 2008; 319(5866): 1096–1100, doi: 10.1126/science.1152586, indexed in Pubmed: 18202256.

100. Kassem A, Schöpflin A, Diaz C, et al. Frequent detection of Merkel cell polyomavirus in human Merkel cell carcinomas and identification of a unique deletion in the VP1 gene. *Cancer Res.* 2008; 68(13): 5009–5013, doi: 10.1158/0008-5472.CAN-08-0949, indexed in Pubmed: 18593898.
101. Heath M, Jaimes N, Lemos B, et al. Clinical characteristics of Merkel cell carcinoma at diagnosis in 195 patients: the AEIOU features. *J Am Acad Dermatol.* 2008; 58(3): 375–381, doi: 10.1016/j.jaad.2007.11.020, indexed in Pubmed: 18280333.
102. Allen PJ, Zhang ZF, Coit DG. Surgical management of Merkel cell carcinoma. *Ann Surg.* 1999; 229(1): 97–105, doi: 10.1097/0000658-199901000-00013, indexed in Pubmed: 9923806.
103. Merkel Cell Carcinoma. NCCN Guidelines. Version 1. 2024 .
104. Bichakjian CK, Nghiem P, Johnson T, Wright CL, Sober AJ. Merkel Cell Carcinoma. *AJCC Cancer Staging Manual, Eight Edition, Springer* 2017.
105. Harms KL, Healy MA, Nghiem P, et al. Analysis of Prognostic Factors from 9387 Merkel Cell Carcinoma Cases Forms the Basis for the New 8th Edition AJCC Staging System. *Ann Surg Oncol.* 2016; 23(11): 3564– 3571, doi: 10.1245/s10434-016-5266-4, indexed in Pubmed: 27198511.
106. Oram CW, Bartus CL, Purcell SM. Merkel cell carcinoma: a review. *Cutis.* 2016; 97(4): 290–295, indexed in Pubmed: 27163912.
107. Lebbe C, Becker JC, Grob JJ, et al. European Dermatology Forum (EDF), the European Association of Dermato-Oncology (EADO) and the European Organization for Research and Treatment of Cancer (EORTC).
108. Diagnosis and treatment of Merkel Cell Carcinoma. European consensus-based interdisciplinary guideline. *Eur J Cancer.* 2015; 51(16): 2396–2403, doi: 10.1016/j.ejca.2015.06.131, indexed in Pubmed: 26257075.
109. Gupta SG, Wang LC, Peñas PF, et al. Sentinel lymph node biopsy for evaluation and treatment of patients with Merkel cell carcinoma: The Dana-Farber experience and meta-analysis of the literature. *Arch Dermatol.* 2006; 142(6): 685–690, doi: 10.1001/archderm.142.6.685, indexed in Pubmed: 16785370.
110. Allen PJ, Bowne WB, Jaques DP, et al. Merkel cell carcinoma: prognosis and treatment of patients from a single institution. *J Clin Oncol.* 2005; 23(10): 2300–2309, doi: 10.1200/JCO.2005.02.329, indexed in Pubmed: 15800320.
111. Strom T, Carr M, Zager JS, et al. Radiation therapy is associated with improved outcomes in Merkel cell carcinoma. *Ann Surg Oncol.* 2016; 23(11): 3572–3578, doi: 10.1245/s10434-016-5293-1, indexed in Pubmed: 27251134.
112. Garneski KM, Nghiem P. Merkel cell carcinoma adjuvant therapy: current data support radiation but not chemotherapy. *J Am Acad Dermatol.* 2007; 57(1): 166–169, doi: 10.1016/j.jaad.2007.03.011, indexed in Pubmed: 17482714.
113. Poulsen M, Rischin D, Walpole E, et al. Trans-Tasman Radiation Oncology Group. High-risk Merkel cell carcinoma of the skin treated with synchronous carboplatin/etoposide and radiation: a Trans-Tasman Radiation Oncology Group Study — TROG 96:07. *J Clin Oncol.* 2003; 21(23): 4371–4376, doi: 10.1200/JCO.2003.03.154, indexed in Pubmed: 14645427.
114. 10.1200/JCO.2003.03.154, indexed in Pubmed: 14645427.
115. Poulsen MG, Rischin D, Porter I, et al. Does chemotherapy improve survival in high-risk stage I and II Merkel cell carcinoma of the skin? *Int J Radiat Oncol Biol Phys.* 2006; 64(1): 114–119, doi: 10.1016/j.ijrobp.2005.04.042, indexed in Pubmed: 16125873.
116. 10.1016/j.ijrobp.2005.04.042, indexed in Pubmed: 16125873.
117. Topalian S, Bhatia S, Kudchadkar R, et al. Nivolumab (Nivo) as neoadjuvant therapy in patients with resectable Merkel cell carcinoma (MCC) in CheckMate 358. *J Clin Oncol.* 2018; 36(15\_suppl): 9505–9505, doi:10.1200/jco.2018.36.15\_suppl.9505.
118. Schadendorf D, Lebbé C, Zur Hausen A, et al. Merkel cell carcinoma: Epidemiology, prognosis, therapy and unmet medical needs. *Eur J Cancer.* 2017; 71: 53–69, doi: 10.1016/j.ejca.2016.10.022, indexed in Pubmed: 27984768.
119. Kaufman HL, Russell J, Hamid O, et al. Avelumab in patients with chemotherapy-refractory metastatic Merkel cell carcinoma: a multicentre, single-group, open-label, phase 2 trial. *Lancet Oncol.* 2016; 17(10): 1374–1385, doi: 10.1016/S1470-2045(16)30364-3, indexed in Pubmed: 27592805.

120. Nghiem P, Bhatia S, Brohl A, et al. Two-year efficacy and safety update from JAVELIN Merkel 200 part A: A registrational study of avelumab in metastatic Merkel cell carcinoma progressed on chemotherapy. *J Clin Oncol* . 2018; 36(15\_suppl): 9507, doi: 10.1200/jco.2018.36.15\_suppl.9507.
121. Kaufman HL, Russell JS, Hamid O, et al. Updated efficacy of avelumab in patients with previously treated metastatic Merkel cell carcinoma after  $\geq 1$  year of follow-up: JAVELIN Merkel 200, a phase 2 clinical trial. *J Immunother Cancer*. 2018; 6(1): 7, doi: 10.1186/s40425-017-0310-x, indexed in Pubmed: 29347993.
122. D'Angelo SP, Bhatia S, Brohl AS, et al. Avelumab in patients with previously treated metastatic Merkel cell carcinoma: long-term data and biomarker analyses from the single-arm phase 2 JAVELIN Merkel 200 trial. *J Immunother Cancer*. 2020; 8(1), doi: 10.1136/jitc-2020-000674, indexed in Pubmed: 32414862.
123. Bullement A, D'Angelo S, Amin A, et al. Predicting overall survival in patients (pts) with treatmentnaive metastatic Merkel cell carcinoma (mMCC) treated with avelumab. *J Clin Oncol* . 2018; 36(15\_suppl): e21620, doi: 10.1200/jco.2018.36.15\_suppl.e21620.
125. D'Angelo S.P., et al. First-line avelumab treatment in patients with metastatic Merkel cell carcinoma: primary analysis after  $\geq 15$  months of follow-up from JAVELIN Merkel 200, a registrational phase 2 trial. SITC 2019, streszczenie P362.
127. Nghiem PT, Bhatia S, Lipson EJ, et al. PD-1 Blockade with Pembrolizumab in Advanced Merkel-Cell Carcinoma. *N Engl J Med*. 2016; 374(26): 2542–2552, doi: 10.1056/NEJMoa1603702, indexed in Pubmed: 27093365.
128. Nghiem P, Bhatia S, Lipson EJ, et al. Durable Tumor Regression and Overall Survival in Patients With Advanced Merkel Cell Carcinoma Receiving Pembrolizumab as First-Line Therapy. *J Clin Oncol*. 2019; 37(9): 693–702, doi: 10.1200/JCO.18.01896, indexed in Pubmed: 30726175.
129. Medina-Franco H, Urist MM, Fiveash J, et al. Multimodality treatment of Merkel cell carcinoma: case series and literature review of 1024 cases. *Ann Surg Oncol*. 2001; 8(3): 204–208, doi: 10.1007/s10434-0010204-4, indexed in Pubmed: 11314935.
130. Nelson B, Hamlet K, Gillard M, et al. Sebaceous carcinoma. *Journal of the American Academy of Dermatology*. 1995; 33(1): 1–15, doi: 10.1016/0190-9622(95)90001-2.
131. Nijhawan N, Ross MI, Diba R, et al. Experience with sentinel lymph node biopsy for eyelid and conjunctival malignancies at a cancer center. *Ophthalmic Plast Reconstr Surg*. 2004; 20(4): 291–295, doi: 10.1097/01.iop.0000131733.36054.36, indexed in Pubmed: 15266143.
133. Shields JA, Demirci H, Marr BP, et al. Sebaceous carcinoma of the ocular region: a review. *Surv Ophthalmol*. 2005; 50(2): 103–122, doi: 10.1016/j.survophthal.2004.12.008, indexed in Pubmed: 15749305.
134. Song A, Carter KD, Syed NA, et al. Sebaceous cell carcinoma of the ocular adnexa: clinical presentations, histopathology, and outcomes. *Ophthalmic Plast Reconstr Surg*. 2008; 24(3): 194–200, doi: 10.1097/IOP.0b013e31816d925f, indexed in Pubmed: 18520834.
136. Paties C, Taccagni G, Papotti M, et al. Apocrine carcinoma of the skin. A clinicopathologic, Immunocytochemical, and ultrastructural study. *Cancer*. 1993; 71(2): 375–381, doi: 10.1002/10970142(19930115)71:2<375::aid-cnrcr2820710218>3.0.co;2-4.
137. Mehta NJ, Torno R, Sorra T. Extramammary Paget's disease. *South Med J*. 2000; 93(7): 713–715, indexed in Pubmed: 10923963.
138. Pucevich B, Catinchi-Jaime S, Ho J, et al. Invasive primary ductal apocrine adenocarcinoma of axilla: a case report with immunohistochemical profiling and a review of literature. *Dermatol Online J*. 2008; 14(6): 5, indexed in Pubmed: 18713586.
140. Chiller K, Passaro D, Scheuller M, et al. Microcystic adnexal carcinoma: forty-eight cases, their treatment, and their outcome. *Arch Dermatol*. 2000; 136(11): 1355–1359, doi: 10.1001/archderm.136.11.1355, indexed in Pubmed: 11074698.
142. Płachta I, Kleibert M, Czarnecka AM, et al. Current Diagnosis and Treatment Options for Cutaneous Adnexal Neoplasms with Apocrine and Eccrine Differentiation. *Int J Mol Sci*. 2021; 22(10), doi: 10.3390/ijms22105077, indexed in Pubmed: 34064849.
144. Mehregan A. Eccrine Adenocarcinoma. *Archives of Dermatology*. 1983; 119(2): 104, doi:

145. 10.1001/archderm.1983.01650260012008.
146. Yeung KY, Stinson J. Mucinous (adenocystic) carcinoma of sweat glands with widespread metastasis: Case report with ultrastructural study. *Cancer*. 1977; 39(6): 2556–2562, doi:
147. 10.1002/1097-0142(197706)39:6<2556::aid--cncr2820390637>3.0.co;2-d.
148. Płachta I, Kleibert M, Czarnecka AM, et al. Current Diagnosis and Treatment Options for Cutaneous Adnexal Neoplasms with Follicular Differentiation. *Int J Mol Sci*. 2021; 22(9), doi: 10.3390/ijms22094759, indexed in Pubmed: 33946233.
149. Jan Walewski, Dominik Dziurda, Mariusz Bidziński, Barbara Bobek-Bilewicz, Marek Dedecjus, Iwona Hus, Beata Jagielska, Jacek Jassem, Andrzej Kawecki, Dariusz Kowalski, Magdalena Krasztel, Maciej Krzakowski, Tomasz Kubiawski, Piotr Potemski, Radosław Mądry, Piotr Rutkowski, Anna Rychert, Janusz Ryś, Krzysztof Składowski, Rafał Tarnawski, Hanna Tchórzewska-Korba, Andrzej Tysarowski, Piotr J. Wysocki, Roman Topór-Mądry. Consensus on methods of development of clinical practice guidelines in oncology under the auspices of Maria Skłodowska-Curie National Research Institute of Oncology and the Agency for Health Technology Assessment and Tariff System. *Nowotwory. Journal of Oncology* 2022;72(1):44-50.
150. Stratigos AJ, Garbe C, Dessinioti C, Lebbe C, Bataille V, Bastholt L, Dreno B, Concetta Fargnoli M,
151. Forsea AM, Frenard C, Harwood CA, Hauschild A, Hoeller C, Kandolf-Sekulovic L, Kaufmann R, Kelleners-Smeets NWJ, Malvey J, Del Marmol V, Middleton MR, Moreno-Ramirez D, Pellicani G, Peris K, Saiag P, van den Beuken-van Everdingen MHJ, Vieira R, Zalaudek I, Eggermont AMM, Grob JJ; European Dermatology Forum (EDF), the European Association of Dermato-Oncology (EADO) and the European Organization for Research and Treatment of Cancer (EORTC). European interdisciplinary guideline on invasive squamous cell carcinoma of the skin: Part 2. Treatment. *Eur J Cancer*. 2020 Mar;128:83-102. Doi 10.1016/j.ejca. 2020.01.008. Epub 2020 Feb 26. PMID: 32113942.
152. Peris K, Fargnoli MC, Kaufmann R, Arenberger P, Bastholt L, Seguin NB, Bataille V, Brochez L, Del Marmol V, Dummer R, Forsea AM, Gaudy-Marqueste C, Harwood CA, Hauschild A, Höller C, Kandolf L, Kelleners-Smeets NWJ, Lallas A, Leiter U, Malvey J, Marinović B, Mijuskovic Z, Moreno-Ramirez D, Nagore E, Nathan P, Stratigos AJ, Stockfleth E, Tagliaferri L, Trakatelli M, Vieira R, Zalaudek I, Garbe C; EADO”A, EDF”B, ESTRO”C, UEMS”D and EADV”E. European consensus-based interdisciplinary guideline for diagnosis and treatment of basal cell carcinoma-update 2023. *Eur J Cancer*. 2023 Oct;192:113254. doi: 10.1016/j.ejca.2023.113254. Epub 2023 Jul 28. PMID: 37604067.
153. Stratigos AJ, Garbe C, Dessinioti C, Lebbe C, van Akkooi A, Bataille V, Bastholt L, Dreno B, Dummer R, Fargnoli MC, Forsea AM, Harwood CA, Hauschild A, Hoeller C, Kandolf-Sekulovic L, Kaufmann R, Kelleners-Smeets NW, Lallas A, Leiter U, Malvey J, Del Marmol V, Moreno-Ramirez D, Pellacani G, Peris K, Saiag P, Tagliaferri L, Trakatelli M, Ioannides D, Vieira R, Zalaudek I, Arenberger P, Eggermont AMM, Röcken M, Grob JJ, Lorigan P; EADO, EDF, ESTRO, UEMS, EADV and EORTC. European consensus-based interdisciplinary guideline for invasive cutaneous squamous cell carcinoma. Part 1: Diagnostics and prevention-Update 2023. *Eur J Cancer*. 2023 Nov;193:113251. doi: 10.1016/j.ejca.2023.113251. Epub 2023 Jul 28. PMID: 37717283.
154. Peris K, Fargnoli MC, Kaufmann R, Arenberger P, Bastholt L, Seguin NB, Bataille V, Brochez L, Del Marmol V, Dummer R, Forsea AM, Gaudy-Marqueste C, Harwood CA, Hauschild A, Höller C, Kandolf L, Kelleners-Smeets NWJ, Lallas A, Leiter U, Malvey J, Marinović B, Mijuskovic Z, Moreno-Ramirez D, Nagore E, Nathan P, Stratigos AJ, Stockfleth E, Tagliaferri L, Trakatelli M, Vieira R, Zalaudek I, Garbe C; EADO”A, EDF”B, ESTRO”C, UEMS”D and EADV”E. European consensus-based interdisciplinary guideline for diagnosis and treatment of basal cell carcinoma-update 2023. *Eur J Cancer*. 2023 Oct;192:113254. doi: 10.1016/j.ejca.2023.113254. Epub 2023 Jul 28. PMID: 37604067.
155. Stratigos AJ, Garbe C, Dessinioti C, Lebbe C, van Akkooi A, Bataille V, Bastholt L, Dreno B, Dummer R, Fargnoli MC, Forsea AM, Harwood CA, Hauschild A, Hoeller C, Kandolf-Sekulovic L, Kaufmann R, Kelleners-Smeets NW, Lallas A, Leiter U, Malvey J, Del Marmol V, Moreno-Ramirez D, Pellacani G, Peris K, Saiag P, Tagliaferri L, Trakatelli M, Ioannides D, Vieira R, Zalaudek I, Arenberger P, Eggermont AMM, Röcken M, Grob JJ, Lorigan P; EADO, EDF, ESTRO, UEMS, EADV and EORTC. European consensus-based interdisciplinary guideline

- for invasive cutaneous squamous cell carcinoma. Part 1: Diagnostics and prevention-Update 2023. *Eur J Cancer*. 2023 Nov;193:113251. doi: 10.1016/j.ejca.2023.113251. Epub 2023 Jul 28. PMID: 37717283.
156. Stratigos AJ, Garbe C, Dessinioti C, Lebbe C, van Akkooi A, Bataille V, Bastholt L, Dreno B, Dummer R, Fargnoli MC, Forsea AM, Harwood CA, Hauschild A, Hoeller C, Kandolf-Sekulovic L, Kaufmann R, Kelleners-Smeets NW, Lallas A, Leiter U, Malvey J, Del Marmol V, Moreno-Ramirez D, Pellacani G, Peris K, Saiag P, Tagliaferri L, Trakatelli M, Ioannides D, Vieira R, Zalaudek I, Arenberger P, Eggermont AMM, Röcken M, Grob JJ, Lorigan P; EADO, EDF, ESTRO, UEMS, EADV and EORTC. European consensus-based interdisciplinary guideline for invasive cutaneous squamous cell carcinoma: Part 2. Treatment-Update 2023. *Eur J Cancer*. 2023 Nov;193:113252. doi: 10.1016/j.ejca.2023.113252. Epub 2023 Jul 28. PMID: 37708630.
157. Loisel, C., Fang, L., Koba, S., Parvathaneni, U., & Nghiem, P. (2010). Definitive Radiation Therapy for Merkel Cell Carcinoma. *International Journal of Radiation Oncology, Biology, Physics*, 78(3), S610-S611.
158. Lugowska I, Becker JC, Ascierto PA, Veness M, Blom A, Lebbe C, Migliano E, Hamming-Vrieze O, Goebeler M, Kneitz H, Nathan P, Rutkowski P, Slowinska M, Schadendorf D, Piulats JM, Petrelli F, van Akkooi ACJ, Berruti A; ESMO Guidelines Committee. Electronic address: clinicalguidelines@esmo.org. Merkel-cell carcinoma: ESMO-EURACAN Clinical Practice Guideline for diagnosis, treatment and follow-up. *ESMO Open*. 2024 May;9(5):102977. doi: 10.1016/j.esmoop.2024.102977. Epub 2024 Apr 30. PMID: 38796285; PMCID: PMC11145756.
159. Petrelli F, Ghidini A, Torchio M, et al. Adjuvant radiotherapy for Merkel cell carcinoma: a systematic review and meta-analysis. *Radiother Oncol*. 2019;134:211-219.
160. Bhatia S, Storer BE, Iyer JG, Moshiri A, Parvathaneni U, Byrd D, Sober AJ, Sondak VK, Gershenwald JE, Nghiem P. Adjuvant Radiation Therapy and Chemotherapy in Merkel Cell Carcinoma: Survival Analyses of 6908 Cases From the National Cancer Data Base. *J Natl Cancer Inst*. 2016 May 31;108(9):djw042. doi: 10.1093/jnci/djw042. PMID: 27245173; PMCID: PMC6059142.
161. D'Angelo SP, Bhatia S, Brohl AS, Hamid O, Mehnert JM, Terheyden P, Shih KC, Brownell I, Lebbé C, Lewis KD, Linette GP, Milella M, Xiong H, Guezel G, Nghiem PT. Avelumab in patients with previously treated metastatic Merkel cell carcinoma (JAVELIN Merkel 200): updated overall survival data after >5 years of follow-up.
162. D'Angelo SP, Bhatia S, Brohl AS, Hamid O, Mehnert JM, Terheyden P, Shih KC, Brownell I, Lebbé C, Lewis KD, Linette GP, Milella M, Xiong H, Guezel G, Nghiem PT. *ESMO Open*. 2021 Dec;6(6):100290. doi: 10.1016/j.esmoop.2021.100290. Epub 2021 Oct 26. PMID: 34715570
163. Grignani G, Rutkowski P, Lebbe C, et al. 545 A phase 2 study of retifanlimab in patients with advanced or metastatic merkel cell carcinoma (MCC) (POD1UM-201). *J Immunother Cancer* 2021;9:A574-A575.
164. Likhacheva, A., Awan, M., Barker, C. A., Bhatnagar, A., Bradfield, L., Brady, M. S., ... & Devlin, P. M. (2020). Definitive and postoperative radiation therapy for basal and squamous cell cancers of the skin: executive summary of an American Society for Radiation Oncology clinical practice guideline. *Practical radiation oncology*, 10(1), 8-20.
165. Spałek, M. (2016). Chronic radiation-induced dermatitis: challenges and solutions. *Clinical, cosmetic and investigational dermatology*, 473-482.
166. Miszczyk, M., Suleja, A., Sobel, S., Stec, M., Chyrek, A. J., Kolbusz, M., ... & Krzysztofiak, T. (2023). Salvage re-irradiation in non-melanoma skin cancers: A multicenter analysis. *Radiotherapy and Oncology*, 189, 109945.

**Tabela 6 Ocena ryzyka dla raka kolczystokomórkowego (SCC)**

<b>Czynniki ryzyka nawrotu miejscowego i odległego SCC</b>			
	<b>Zmiana niskiego ryzyka</b>	<b>Zmiana wysokiego ryzyka</b>	<b>Zmiana bardzo wysokiego ryzyka</b>
<b>Lokalizacja i rozmiar</b>	Obszar L < 2cm	Obszar L > 2cm i <4cm	>4cm (dowolna lokalizacja)
	Obszar M < 1cm	Obszar M dowolny wymiar	
		Obszar H	
<b>Brzeży zmiany</b>	Dobrze, ostro odgraniczone	Granice nieostre	
<b>Guz pierwotny / nawrotowy</b>	Pierwotny	Nawrotowy	
<b>Immunosupresja</b>	Nie	Tak	
<b>Wcześniejsza radioterapia lub przewlekły proces zapalny w obrębie guza</b>	Nie	Tak	
<b>Szybki wzrost guza</b>	Nie	Tak	
<b>Objawy neurologiczne</b>	Nie	Tak	
<b>Stopień histologicznego zróżnicowania</b>	Dobrze/ średnio zróżnicowany G1, G2		Nisko zróżnicowany G3
<b>Grubość lub poziom inwazji</b>  <b>Grubość guza guza</b>	< 2mm I-III poziom wg Clarka	2-6mm  IV-V poziom wg Clarka	>6mm lub inwazja poza tkankę tłuszczową podskórną
<b>Naciekanie nerwów oraz naczyń</b>	Nie	Tak	Tak



<b>Typ histopatologiczny</b>	Metatypicus	Acantholiticus	Desmoplastic SCC
	Verrucosus	Desmoplasticus	
	Fusiformis	Adenoidalis, adenosquamous	
	Mixtus	Mucosoadenoidalis  Fusiformis (po radioterapii)	
<p>Obszar L – tułów i kończyny, z wyłączeniem powierzchni podudzia, rąk, stóp, kostek i paznokci;  Obszar M – policzki, czoło, skóra owłosiona głowy, szyja, przednia powierzchnia podudzia;  Obszar H – głowa i szyja, z wyłączeniem obszaru M, okolic płciowych, ręce i stopy</p>			

**Tabela 7 Ocena ryzyka dla raka podstawnokomórkowego (BCC) [1, 22]**

**Czynniki ryzyka nawrotu BCC**

	<b>Zmiana niskiego ryzyka</b>	<b>Zmiana wysokiego ryzyka</b>
Lokalizacja i rozmiar	Obszar L < 20 mm	Obszar L ≥ 20 mm
	Obszar M < 10 mm	Obszar M dowolny wymiar
		Obszar H dowolny wymiar
Brzezi zmiany	Dobrze, ostro odgraniczone	Granice nieostre
Guz pierwotny/nawrotowy	Pierwotny	Nawrotowy
Immunosupresja	Nie	Tak
Wcześniejsza radioterapia	Nie	Tak
Typ histopatologiczny	Guzkowy ( <i>nodular</i> ) Powierzchniowy ( <i>superficial</i> ) Barwnikowy ( <i>pigmented</i> ) Lejkowo-torbielowaty ( <i>infundibulocystic</i> ) Włóknisto-nabłonkowy ( <i>fibroepitelial</i> )	Rak podstawno-płaskonabłonkowy ( <i>basosquamous carcinoma</i> ) Włókniejący/twardzinopodobny ( <i>sclerosing/morpheic</i> ) Naciekający ( <i>infiltrative</i> ) Z różnicowaniem mięsakovym ( <i>with sarcomatoid differentiation</i> ) Mikroguzkowy ( <i>micronodular</i> )
Naciekanie okołonnerwowe	Nie	Tak

Obszar L — tułów i kończyny, z wyłączeniem przedniej powierzchni podudzia, rąk, stóp, kostek i paznokci; obszar M — policzki, czoło, skóra owłosiona głowy, szyja, przednia powierzchnia podudzia; obszar H — głowa i szyja, z wyłączeniem obszaru M, okolic płciowych, ręce i stopy

**Tabela 8 Klasyfikacja stopni zaawansowania TNM raka skóry (2018 r.)**

T2	Nowotwór o największym wymiarze $\geq 2$ cm i $< 4$ cm
T3	Nowotwór o największym wymiarze $\geq 4$ cm z naciekaniami: powierzchownym kości lub okołonerwowym lub głębokim <sup>#</sup>
T4	
T4a	Nowotwór makroskopowo nacieka warstwę korową kości lub szpik kostny
T4b	Nowotwór nacieka szkielet osiowy, w tym podstawę czaszki i/lub otwory międzykręgowe, wnikając do przestrzeni zewnątrzoponowej

<sup>#</sup>naciekanie głębokie jest definiowane jako naciekanie podskórnej tkanki tłuszczowej lub  $> 6$  mm (mierzone od warstwy ziarnistej niezmiętej naskórki do podstawy guza); naciekanie przestrzeni okołonerwowych w stadium T3 jest definiowane jako kliniczne lub radiologiczne zajęcie nerwów poza przekroczeniem podstawy czaszki

#### Cecha N (regionalne węzły chłonne)

Nx	Brak możliwości oceny
N0	Bez przerzutów do węzłów chłonnych
N1	Przerzut do pojedynczego węzła chłonnego po tej samej stronie, co ognisko pierwotne; wielkość węzła $\leq 3$ cm w największym wymiarze bez naciekania poza torebkę węzła
N2	
N2a	Przerzut do pojedynczego węzła chłonnego po tej samej stronie, co ognisko pierwotne; wielkość węzła $> 3$ cm, ale $\leq 6$ cm i bez naciekania poza torebkę węzła
N2b	Mnogie przerzuty do węzłów chłonnych po tej samej stronie, co ognisko pierwotne, o największym wymiarze $\leq 6$ cm i bez naciekania poza torebkę węzła
N2c	Przerzuty obustronne lub przerzuty po przeciwnej stronie ogniska pierwotnego, o największym wymiarze $\leq 6$ cm i bez naciekania poza torebkę węzła, jednak węzły chłonne nie większe niż 6 cm i bez naciekania poza torebkę węzła
N3	
N3a	Przerzut do węzła chłonnego o wielkości $> 6$ cm w największym wymiarze i bez naciekania poza torebkę węzła
N3b	Przerzut do jednego lub wielu węzłów chłonnych z klinicznym naciekaniami poza torebkę węzła (naciekanie przylegającej skóry lub tkanki poskórnej z przylegającym mięśniem lub zajęcie nerwów)

Dodatkowo można zastosować oznaczenie U lub L dla, odpowiednio, przerzutów powyżej lub poniżej dolnego brzegu chrząstki pierścieniowej

#### Cecha M (przerzuty odległe)

M0	Bez przerzutów
M1	Obecne przerzuty

#### Stopnie zaawansowania choroby nowotworowej

Stopień 0	Tis	N0	M0
Stopień I	T1	N0	M0
Stopień II	T2	N0	M0
Stopień III	T3	N0	M0
	T1	N1	M0
	T2	N1	M0
	T3	N1	M0
Stopień IVA	T1	N2, N3	M0
	T2	N2, N3	M0
	T3	N2, N3	M0
	lub T4	Każdy N	M0
Stopień IVB	Każdy T	Każdy N	M1

**Tabela 9 Klasyfikacja stopni zaawansowania raka skóry (2009 r.)**

<b>Cecha T (zmiana pierwotna)*</b>	
Tx	Brak możliwości oceny
T0	Bez cech zmiany pierwotnej
Tis	Rak <i>in situ</i>
T1	Nowotwór o największym wymiarze $\leq 2$ cm z $< 2$ czynnikami wysokiego ryzyka <sup>#</sup>
T2	Nowotwór o największym wymiarze $> 2$ cm lub nowotwór o każdym wymiarze $\geq 2$ czynnikami wysokiego ryzyka <sup>#</sup>
T3	Nowotwór z naciekaniem szczęki, żuchwy, oczodołu lub kości skroniowej
T4	Nowotwór z naciekaniem szkieletu lub okołonerwowe nacieki na podstawę czaszki
*Nie dotyczy klinicznej postaci raka kolczystokomórkowego powieki; <sup>#</sup> czynniki wysokiego ryzyka zmiany pierwotnej (cecha T)	
<b>Czynniki wysokiego ryzyka</b>	
Głębokość nacieku zmiany pierwotnej	$> 2$ mm Poziom nacieku wg Clarka $\geq$ IV Nacieki przestrzeni okołonerwowych
Lokalizacja zmiany	Małżowina uszna Czerwień wargowa Warga niepokryta włosami
Zróżnicowanie	Źle zróżnicowany lub niezróżnicowany
<b>Cecha N (regionalne węzły chłonne)</b>	
Nx	Brak możliwości oceny
N0	Bez przerzutów do węzłów chłonnych
N1	Przerzut do pojedynczego węzła chłonnego położonego w splotach po stronie pierwotnej zmiany; wielkość węzła $\leq 3$ cm w największym wymiarze
N2	Przerzut do pojedynczego węzła chłonnego położonego w splotach po stronie pierwotnej zmiany; wielkość węzła $> 3$ cm, ale $< 6$ cm; lub do licznych węzłów chłonnych po stronie zmiany pierwotnej, jednak żaden węzeł chłonny nie jest większy niż 6 cm; lub obustronne przerzuty, lub przerzuty na przeciwną stronę niż zmiana pierwotna, jednak węzły chłonne $< 6$ cm
N2a	Przerzut do pojedynczego węzła chłonnego położonego w splotach po stronie pierwotnej zmiany; wielkość węzła $> 3$ cm, ale $< 6$ cm
N2b	Przerzut do licznych węzłów chłonnych po stronie pierwotnej zmiany, jednak żaden węzeł chłonny nie jest większy niż 6 cm
N2c	Przerzuty obustronne lub przerzuty na przeciwną stronę niż zmiana pierwotna, jednak węzły chłonne nie większe niż 6 cm

N3	Przerzut do węzła chłonnego o wielkości > 6 cm w największym wymiarze		
<b>Cecha M (przerzuty odległe)</b>			
M0	Bez przerzutów		
M1	Obecne przerzuty		
<b>Stopnie zaawansowania choroby nowotworowej</b>			
Stopień 0	Tis	N0	M0
Stopień I	T1	N0	M0
Stopień II	T2	N0	M0
Stopień III	T3	N0	M0
	T1	N1	M0
	T2	N1	M0
	T3	N1	M0
Stopień IV	T1	N2	M0
	T2	N2	M0
	T3	N2	M0
	T każdy	N3	M0
	T4	N każdy	M0
	T każdy	N każdy	M1
<b>Histologiczne stopnie złośliwości (G)</b>			
Gx	Nie może być oceniony		
G1	Dobrze zróżnicowany		
G2	Średnio zróżnicowany		
G3	Źle zróżnicowany		
G4	Niezróżnicowany		

**Tabela 10 Dodatkowa klasyfikacja raków skóry regionu głowy i szyi (wersja z 2017 r.)**

<b>Cecha T (zmiana pierwotna)</b>	
Tx	Brak możliwości oceny
T0	Bez cech zmiany pierwotnej
Tis	Rak <i>in situ</i>
T1	Nowotwór o największym wymiarze < 2
T2	Nowotwór o największym wymiarze ≥ 2 cm i < 4 cm
T3	Nowotwór o największym wymiarze ≥ 4 cm z niewielkim naciekiem kości lub naciekiem okołonerwowym, lub głębokim naciekaniem (poniżej tkanki podskórnej lub > 6 mm)

T4	Nowotwór z naciekaniem rozległym kości, podstawy czaszki i/lub otworu podstawy czaszki		
T4a	czaszki		
T4b	Nowotwór z naciekaniem rozległym kości		
	Nowotwór z naciekaniem podstawy czaszki i/lub otworu podstawy czaszki		
<b>Cecha N (regionalne węzły chłonne)</b>			
Nx	Brak możliwości oceny		
N0	Bez przerzutów do węzłów chłonnych		
N1	Przerzut do pojedynczego węzła chłonnego położonego w splotach po stronie pierwotnej zmiany; wielkość węzła $\leq 3$ cm w największym wymiarze bez naciekania poza torebkę węzła		
N2	Przerzut do pojedynczego węzła chłonnego położonego w splotach po stronie pierwotnej zmiany; wielkość węzła $> 3$ cm, ale $\leq 6$ cm; lub do licznych węzłów chłonnych po stronie zmiany pierwotnej, jednak żaden węzeł chłonny nie jest większy niż 6 cm; lub obustronne przerzuty lub przerzuty na przeciwną stronę niż zmiana pierwotna, jednak węzły chłonne $< 6$ cm i bez naciekania pozatorebkowego		
N2a	Przerzut do pojedynczego węzła chłonnego położonego w splotach po stronie pierwotnej zmiany; wielkość węzła $> 3$ cm, ale $\leq 6$ cm i bez naciekania pozatorebkowego		
N2b	Przerzut do licznych węzłów chłonnych po stronie pierwotnej zmiany, jednak żaden węzeł chłonny nie jest większy niż 6 cm i bez naciekania pozatorebkowego		
N2c	Przerzuty obustronne lub przerzuty na przeciwną stronę niż zmiana pierwotna, jednak węzły chłonne nie większe niż 6 cm i bez naciekania pozatorebkowego		
N3	Przerzut do węzła chłonnego o wielkości $> 6$ cm w największym wymiarze i bez naciekania pozatorebkowego lub przerzut do węzła chłonnego z naciekiem pozatorebkowym		
N3a	Przerzut do węzła chłonnego o wielkości $> 6$ cm w największym wymiarze i bez naciekania pozatorebkowego		
N3b	Przerzut do węzła chłonnego z naciekiem pozatorebkowym (ENE+, <i>extranodal extension</i> )		
Dodatkowo można zastosować oznaczenie U lub L dla, odpowiednio, przerzutów powyżej lub poniżej dolnego brzoju chrząstki pierścieniowatej.			
<b>Cecha M (przerzuty odległe)</b>			
M0	Bez przerzutów		
M1	Obecne przerzuty		
<b>Stopnie zaawansowania choroby nowotworowej</b>			
Stopień 0	Tis	N0	M0
Stopień I	T1	N0	M0
Stopień II	T2	N0	M0
Stopień III	T3	N0	M0
	T1	N1	M0
	T2	N1	M0

	T3	N1	M0
Stopień IV	T1 T2 T3 T każdy T4 T każdy	N2 N2 N2 N3 N każdy N każdy	M0 M0 M0 M0 M0 M1
<b>Histologiczne stopnie złośliwości (G)</b>			
Gx	Nie może być oceniony		
G1	Dobrze zróżnicowany		
G2	Średnio zróżnicowany		
G3	Źle zróżnicowany		
G4	Niezróżnicowany		

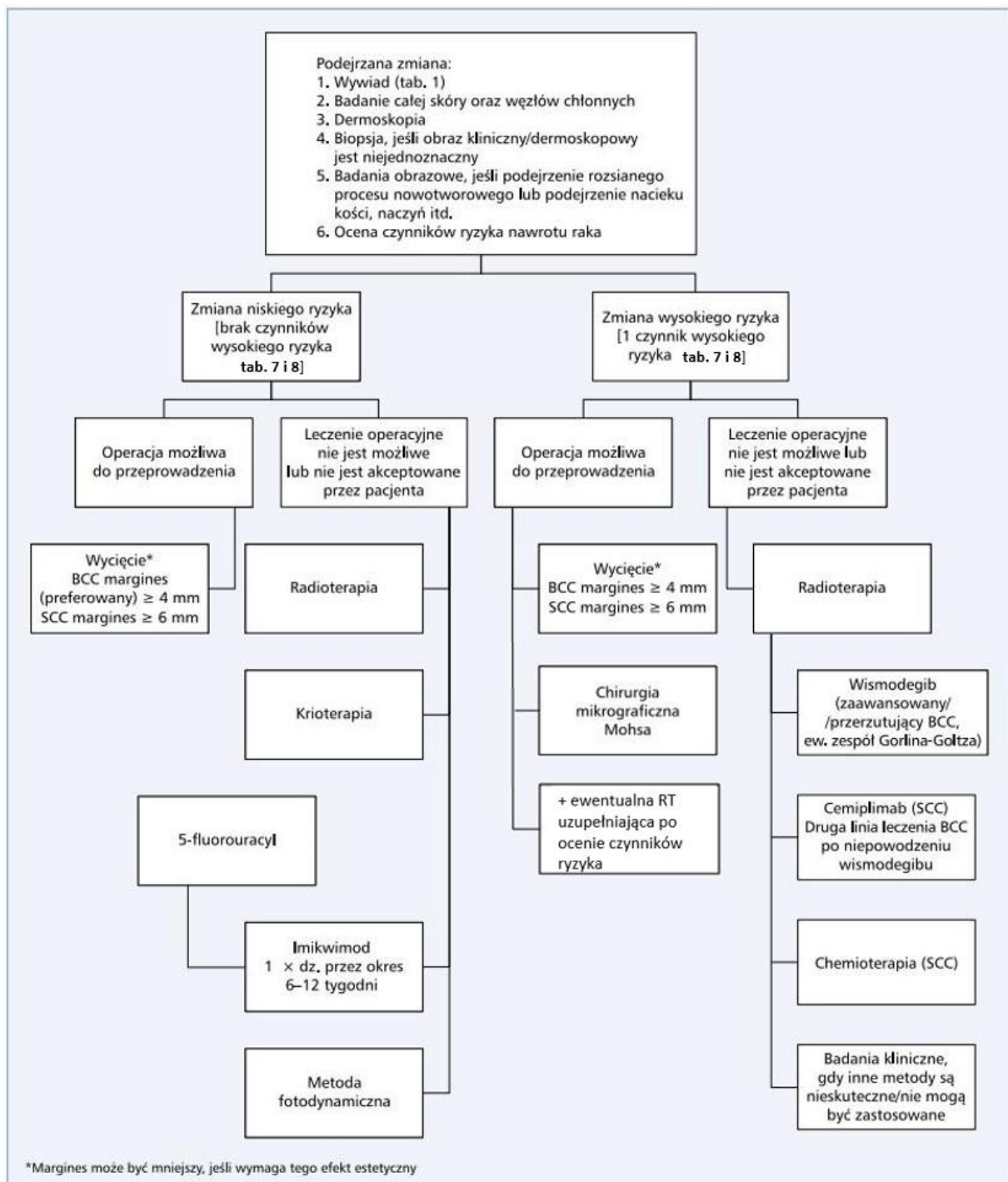
**Tabela 11 Klasyfikacja stopni zaawansowania raka z komórek Merkla (2017 r.)**

<b>Guz pierwotny (T)</b>	
TX	Pierwotny guz poza możliwością oceny
T0	Bez obecności pierwotnego guza
Tis	Rak <i>in situ</i>
T1	Guz o największym wymiarze $\leq 2$ cm
T2	Guz o największym wymiarze $> 2$ cm i $\leq 5$ cm
T3	Guz o największym wymiarze $> 5$ cm
T4	Naciek guza na struktury głębokie, np. chrząstkę, kość, mięśnie szkieletowe, powięź
<b>Regionalne węzły chłonne (N)</b>	
NX	Regionalne węzły chłonne poza możliwością oceny
N0	Brak przerzutów do regionalnych węzłów chłonnych
N1	
N1a (sn)	Mikroprzerzuty (wykryte w biopsji węzła wartowniczego)
N1a	Mikroprzerzuty w węźle chłonnym
N1b	Makroprzerzuty stwierdzone klinicznie, potwierdzone mikroskopowo
N2	Przerzuty <i>in transit</i> bez przerzutów do węzłów chłonnych
N3	Przerzuty <i>in transit</i> z przerzutami do węzłów chłonnych
<b>Przerzuty do odległych narządów (M)</b>	
M0	Brak przerzutów
M1	
M1a	
M1b	Przerzuty do płuc
M1c	Pozostałe lokalizacje przerzutów



**Tabela 12 Stopnie zaawansowania klinicznego – grupy prognostyczne (rak z komórek Merkla)**

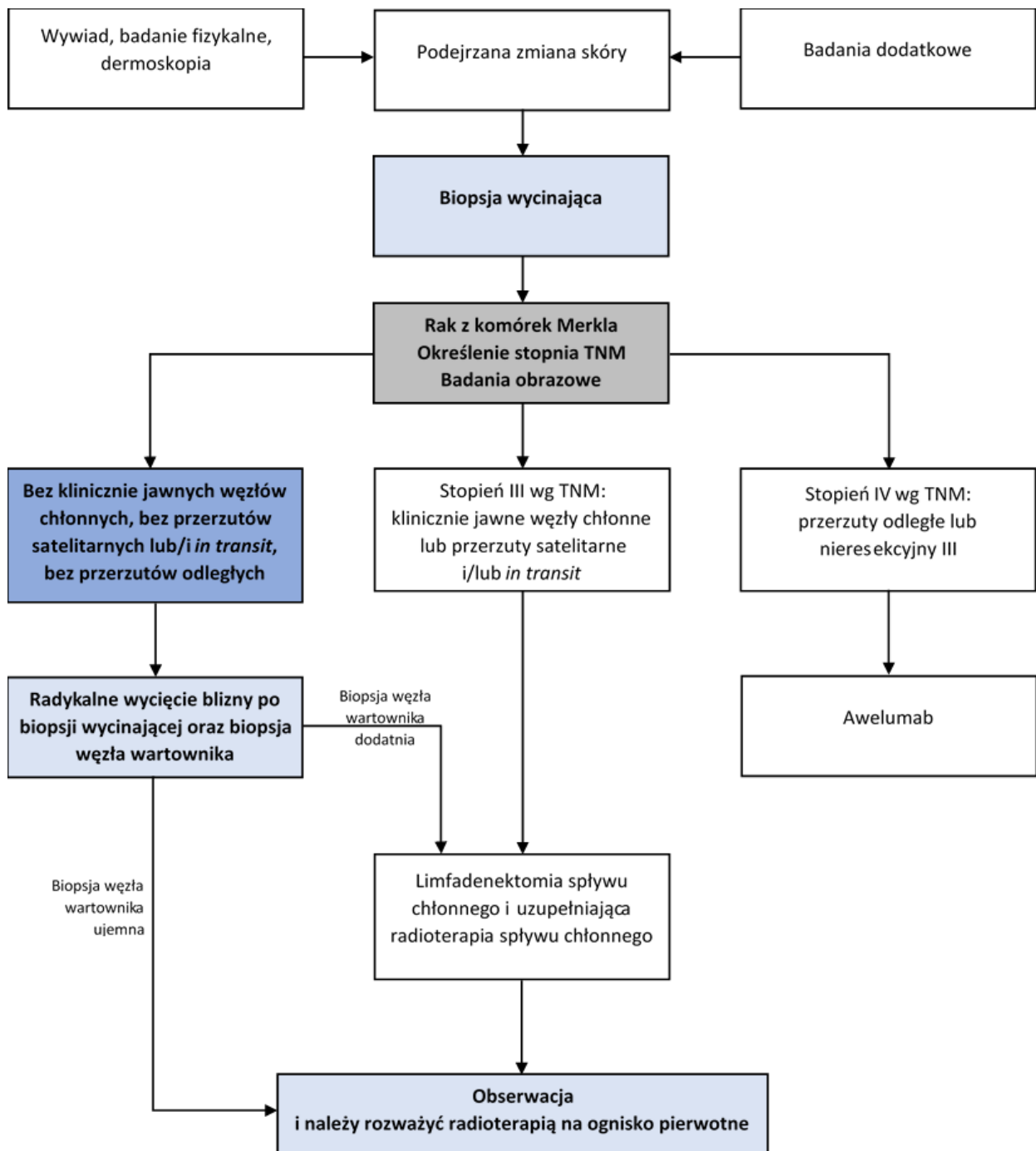
Stopień zaawansowania			
	T	N	M
0	Tis	N0	M0
I	T1	N0	M0
IIA	T2–T3	N0	M0
IIB	T4	N0	M0
IIIA	T0	N1b	M0
	Każde T	N1a(sn)/N1a	M0
IIIB	Każde T	N1b–N3	M0
IV	Każde T	Każde N	M1



**Rycina 1** Zalecane postępowanie diagnostyczno-terapeutyczne u chorych na raka podstawnkomórkowego i płaskonabłonkowego skóry;

BCC (basal cel carcinoma) – rak podstawnkomórkowy;

SCC (squamous cel carcinoma) – rak płaskonabłonkowy



**Rycina 2** Postępowanie diagnostyczno-terapeutyczne u chorych na raka z komórek Merkla

## Metodologia

W celu odnalezienia istotnych dowodów naukowych przeprowadzono niesystematyczne wyszukiwanie wytycznych praktyki klinicznej i baz informacji medycznej.

Wyszukiwanie wytycznych praktyki klinicznej obejmowało zalecenia postępowania diagnostyczno-terapeutycznego w rakach skóry opublikowane w językach polskim, angielskim i niemieckim w latach 2016–2024. Do przeglądu włączono zalecenia Europejskiego Towarzystwa Onkologii Medycznej (European Society of Medical Oncology, ESMO), Amerykańskiego Towarzystwa Onkologii Klinicznej (American Society of Clinical Oncology, ASCO), National Comprehensive Cancer Network (NCCN), American Academy of Dermatology (AAD), Europejskiego Towarzystwa Dermatologicznego (European Association of Dermato-Oncology, EADO), Scottish Intercollegiate Guidelines Network (SIGN), Cancer Council Australia (CCA), Japońskiego Towarzystwa Dermatologicznego (Japanese Dermatological Association, JDA), Arbeitsgemeinschaft der Wissenschaftlichen Medizinischen Fachgesellschaften (AWMF) oraz Polskiego Towarzystwa Onkologii Klinicznej (PTOK).

Przeprowadzono także niesystematyczne wyszukiwanie baz informacji medycznej (PubMed) w celu uzyskania kluczowej literatury. W przeglądzie uwzględniono wszystkie badania kliniczne II i III fazy oraz pojedyncze badania kohortowe uznane przez panel ekspertów za istotne przy braku dowodów z badań klinicznych opublikowane w latach 1990–2024 zawierające hasło rak skóry (cutaneous carcinoma, skin carcinoma, basal cell carcinoma, cutaneous squamous cell carcinoma, Merkel cell carcinoma).

Zalecenia zawarte w wytycznych pochodzą z krytycznej oceny dowodów, połączonej z wiedzą kliniczną i konsensusem multidyscyplinarnego panelu specjalistów. Zalecenia sformułowane zostały zgodnie z zasadami formułowania i przyjmowania zaleceń opisanymi w dokumencie Konsensusu w zakresie metodyki opracowywania wytycznych praktyki klinicznej w onkologii pod auspicjami Narodowego Instytutu Onkologii i Agencji Oceny Technologii Medycznej i Taryfikacji [124].

Panel specjalistów pracował wspólnie nad końcowym dokumentem w formie consensusu (nie zgłoszono zdań odrębnych) i przez cały czas dokument był dostępny dla wszystkich członków panelu (również dla przedstawiciela organizacji pacjenckiej).

Ostateczną wersję dokumentu poddano recenzji zewnętrznej recenzenta i uwzględniono jego uwagi.

Wszyscy paneliści wypełnili deklaracje ujawnienia konfliktu interesów, przedstawiono potencjalne konflikty interesów.

Dokument wytycznych stworzony był w ramach umowy z Ministerstwem Zdrowia w kontekście zadania 19.1 Narodowej Strategii Onkologicznej i będzie wdrażany w ramach regulacji prawnych Narodowej Strategii Onkologicznej i Krajowej Sieci Onkologicznej, dokument poza tym nie był w żaden inny sposób finansowany.